# EMBRİYOLOJİ

*Dr. Ayşe Tuba Altuğ*

Headgear Tube
Wire
Elastic Power Chain
Long Wire
Elastic Tie

## ORTODONTİ;

Orto: düzgün
Dens: Latince diş
Donti: dişler

1. Dişlerin, diş kavislerine ve çenelerin bazal kısımlarına göre,

2. Diş kavislerinin birbirlerine göre,

3. Çenelerin bazal kısımlarının birbirlerine ve yüze göre,

4. Bu yapılarla komşu yumuşak dokuların değişik yaşlardaki normal ilişkilerini belirleyerek, anormal olanların düzeltilmesini, mümkünse meydana gelmesini engellemeye çalışan bir diş hekimliği branşıdır.

# Ortodonti Hangi Bilim Dalları ile İlişkilidir?

- **Klinik Tıp**
- **Antropoloji**
- **Genetik**
- **Biyomekanik**
- **Endokrinoloji**
- **Pediatri**
- **Diş hekimliğinin temel bilim dalları**
  ***(Cerrahi, Tedavi, Periodontoloji, Pedodonti, Protez)***

# Ortodonti Pratiği Hangi Konularla İlgilenir?

**1- Genetik, konjenital, çevresel kökenli dento-fasial anomalileri tanımlamak ve tedavi etmek.**

**2- Anormal diş çene ilişkilerini düzeltmek.**

**3- Dengeli bir yüz estetiği sağlamak.**

**4- Çiğneme fonksiyonunu geliştirmek.**

**5- Çapraşıklık sebebiyle ortaya çıkabilecek periodontal hasta olmak.**

**6- Dental çürüğe yakalanma şansını azaltmak.**

**7- T.M.E. sorunlarına engel olmak.**

**8- Zararlı dento-fasial alışkanlıkların önlemek.**

# Ortodonti Pratiği Hangi Konularla İlgilenir?

**1- Genetik, konjenital, çevresel kökenli dento-fasial anomalileri tanımlamak ve tedavi etmek.**

**GENETİK**

- ***Kalıtımsal*** **(aile geçişli)**
- **Genlere bağlı anomaliler**

**KONJENİTAL - doğumsal- kökenli anomaliler**

**ÇEVRESEL - *kazanılmış* - kökenli anomaliler**

# EMBRİYOLOJİ

# Dersin Amacı;

- Kraniyofasiyal (baş ve yüz) yapıları oluşturan dokuların kaynağını;
- Faringeal arkları ve görevlerini;
- Bizim bölgemizi ilgilendiren bazı kraniyofasiyal anomalileri sizlere tanıtmak..

## Kaynak;

**James K. Avery** **Daniel J. Chiego, Jr.**

**ESSENTIALS OF ORAL HISTOLOGY AND EMBRYOLOGY - *A Clinical Approach***

***3rd Edition***

***Mosby, Elsevier, 2006***

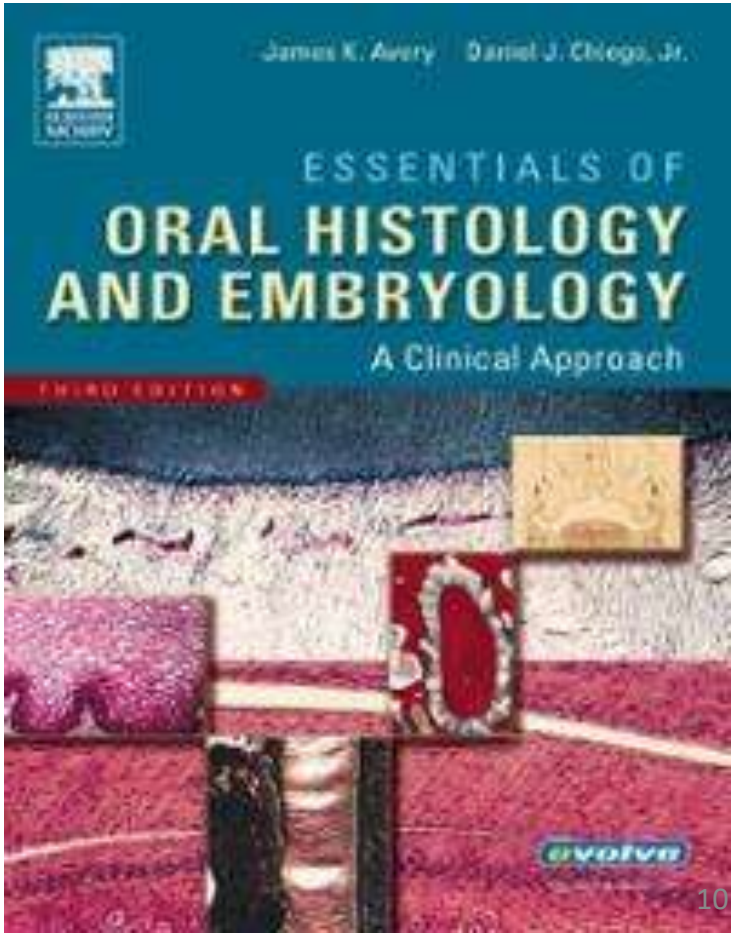

## EMBRİYOLOJİ;

**Kelime anlamı olarak embriyoyu inceleyen bilim dalı olarak adlandırılsa da, bu bilim dalı hem embriyonun, hem fetüsün, yani tüm prenatal hayatın gelişimini inceler.**

## TERATOLOJİ (*Gr. Teratos, ucube*);

**Embriyonun - fetüsün anormal gelişimini inceleyen bilim dalıdır. Embriyolojinin bu dalı, normal gelişimi bozan ve doğumsal anomalilere neden olan birçok genetik ve/veya çevresel etkenleri inceler.**

# Büyüme ve Gelişim Dönemleri

**A- Prenatal yaşam**

a- Ovum periyodu (İlk iki hafta)

b- Embryo periyodu (2-8 hafta)

c- Fetus periyodu

**B- Doğum**

**C- Postnatal yaşam**

**1- Bebeklik**

a- Neonatal dönem (doğum – 2 hafta)

b- Bebeklik dönemi (2 hafta – 1 yıl)

**2- Çocukluk**

a- Erken çocukluk (1-6 yaş)

b- Orta çocukluk (6-10 yaş)

c- Geç çocukluk (Kızlarda; 9-10 dan 12-15 e kadar / Erkeklerde 9-10 dan 13-16 ya kadar)

**3- Puberte**

Kızlarda 11-12 yaş

Erkeklerde 14-15 yaş

**4- Adolesans (gençlik)**

Kızlarda 13-18 yaş

Erkeklerde 14-20 yaş

**5- Maturite (olgunluk)**

18-20 den 60 yaşa kadar

**6- Senilite (yaşlılık)**

60'dan yukarısı

# PRENATAL BÜYÜME DÖNEMİ

**Hamilelikten doğuma kadar olan prenatal büyüme üçer aylık üç döneme ayrılırken, bu dönemler arasında kesin sınırlar yoktur.**

**A - Ovum periyodu (İlk iki hafta)**

**B - Embryo periyodu (2-8 hafta)**

**C - Fetus periyodu (2 ay-doğum)**



# OVUM PERİYODU

**İki haftalık süredir.**
**Embriyoya ait oluşumlar mevcut değildir ve boyu sadece 1.5 mm'dir.**

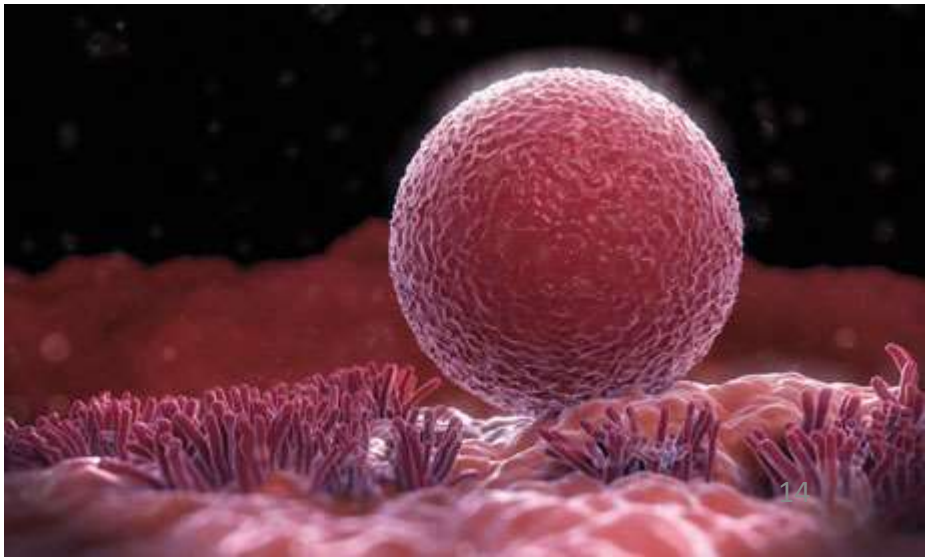

**Ağırlık artışı ovumdan doğuma kadar 6.5 milyar kat iken, doğumdan yetişkin durumuna kadar sadece 20 kat olmaktadır.**

# EMBRİYON PERİYODU

**2.-8. haftalar arası**

**Bu safhaya organogenez safhası da denir.**

**Bu safha sonunda embriyonel olarak bütün organ ve dokular meydana gelmiştir.**

# 3. Hafta (Döllenme)

**ZİGOT:** anne ve babanın genetik kodlarını taşıyan yumurta ve spermin birleşmesi ile zigot oluşuyor.

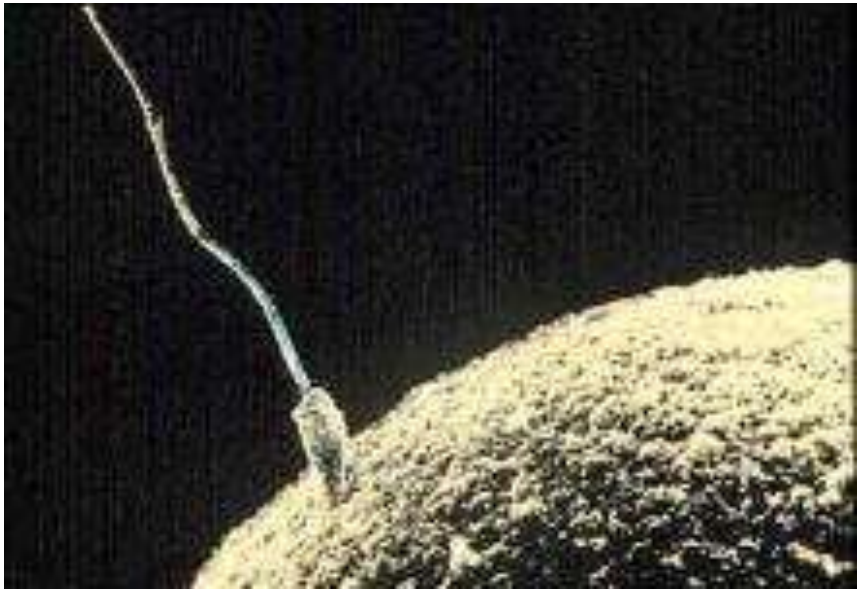

# 3. Hafta

1. gün: döllenme
2. gün: iki hücreli aşama (bkz. Resim)
3. gün: 16 hücreli aşama (morula)
4. gün: erken blastosit
5. gün: geç blastosit
6. gün: rahime implantasyon

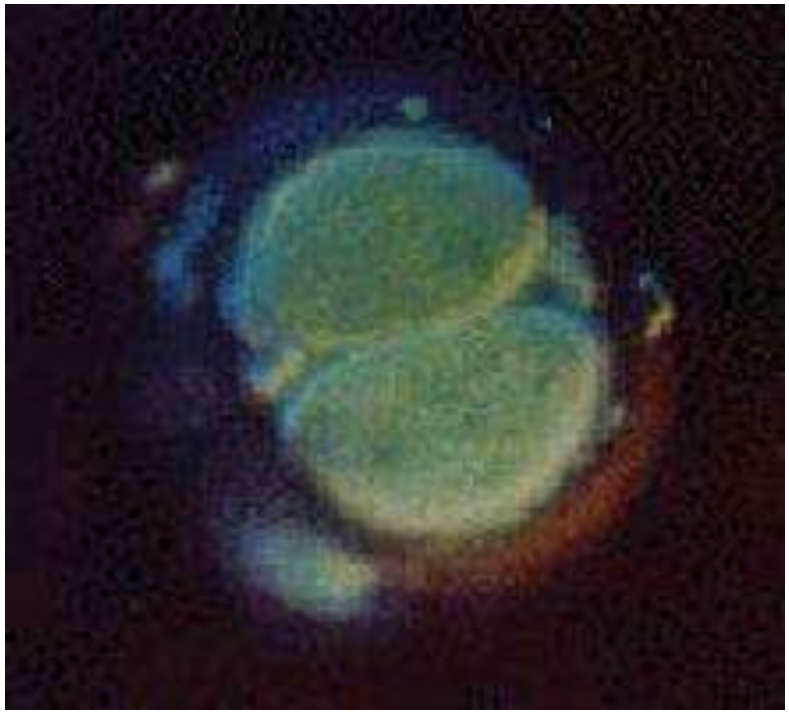

1. Hafta

2. Hafta

**3. Hafta**

4. Hafta

5. Hafta

6. Hafta

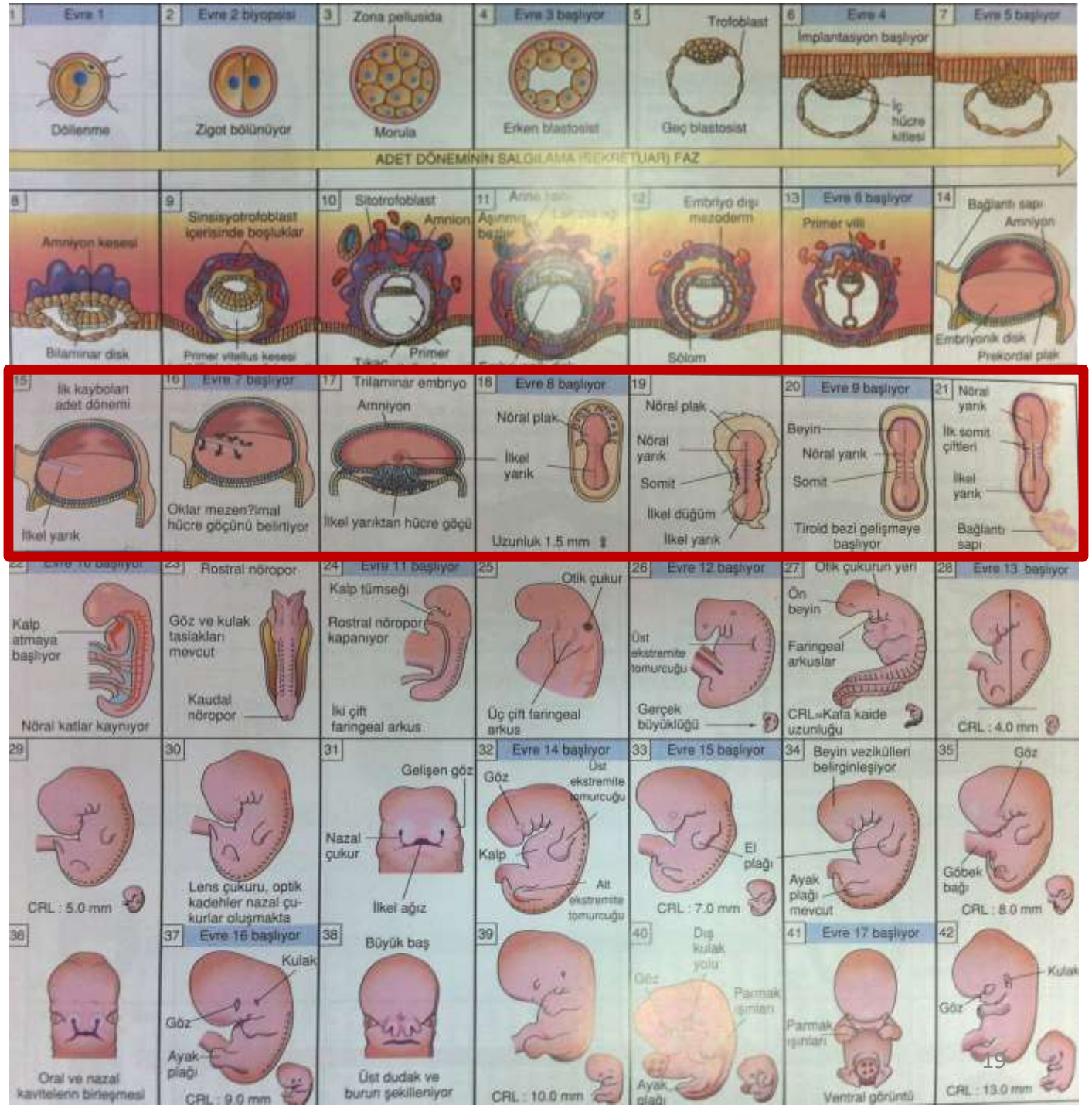

# 3. Hafta

**Embriyonik disk oluşumu**
**(Bilaminar disk; iki hücre tabakası oluşur)**

**Sinir sistemi, gastrointestinal sistem, akçiğerler, kardiyovasküler sistem, deri ve kaslar oluşmaya başlar.**

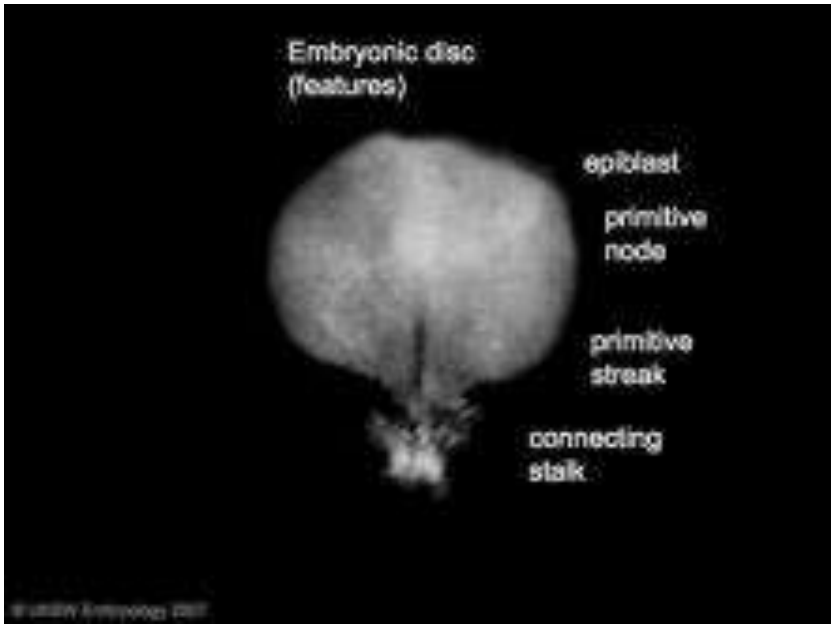


**Boyut: 0.1 mm**

# 3. Hafta

**Embriyonik diskten embriyonun hızlı gelişimi;**

**- Primitif çizginin (ilkel yarık) belirginleşmesi,**

**- Notokordun gelişimi,**

**- Üç germ tabakasının farklılaşması**

**(ektoderm, endoderm, mezoderm)**

**şeklinde kendini gösterir.**

***Embryonik 3. hafta mensturasyonun geciktiği, yani anne adayının hamilelikten şüphelendiği ilk haftadır.***

# Gastrulasyon (germ tabakalarının oluşumu);

Gastrulasyon, **morfogenez**'in yani vücut şeklinin gelişiminin başladığı, tüm embriyonik dokuların kaynağı olan **üç germ tabakası**nın şekillenme sürecidir.

Gastrulasyonun ilk işareti, primitif çizginin (ilkel yarığın) oluşmasıdır. Üç germ tabakasının her biri özel doku ve organları oluşturur:

- **Embryonik Ektoderm:**

  - epidermis, merkezi ve periferal sinir sistemi, göz, iç kulak, nöral krest hücreleri, kafada bulunan çoğu bağ dokusu, **diş minesi (ağız boşluğu ektoderminden gelişir)**

- **Embryonik Endoderm:**

  - solunum yolları, sindirim kanalını döşeyen epitel örtü, sindirim kanalına açılan bezler, karaciğer, pankreas gibi organların glandüler hücreleri,

- **Embryonik Mezoderm:**

  - tüm iskelet kasları, kan hücreleri ve kan damarlarının tabakaları, tüm visseral düz kas tabakaları, tüm vücut boşluklarının serozal örtüleri, üreme ve boşaltım sistemlerinin organları ve kanalları ve kardiyovasküler sistemin büyük bir bölümü.

  - Gövdede; kıkırdak, kemikler, tendonlar, ligamentler, dermis ve iç organların styroması dahil, tüm bağ dokusu yapıların kaynağı mezodermdir.

  - Mine dışındaki **diğer tüm diş yapıları** mezoderm ve nöral krista hücrelerinden köken alan çevre mezenşiminden farklılaşır **(ekto-mezenşim).**

1. Hafta

2. Hafta

3. Hafta

4. Hafta

5. Hafta

6. Hafta

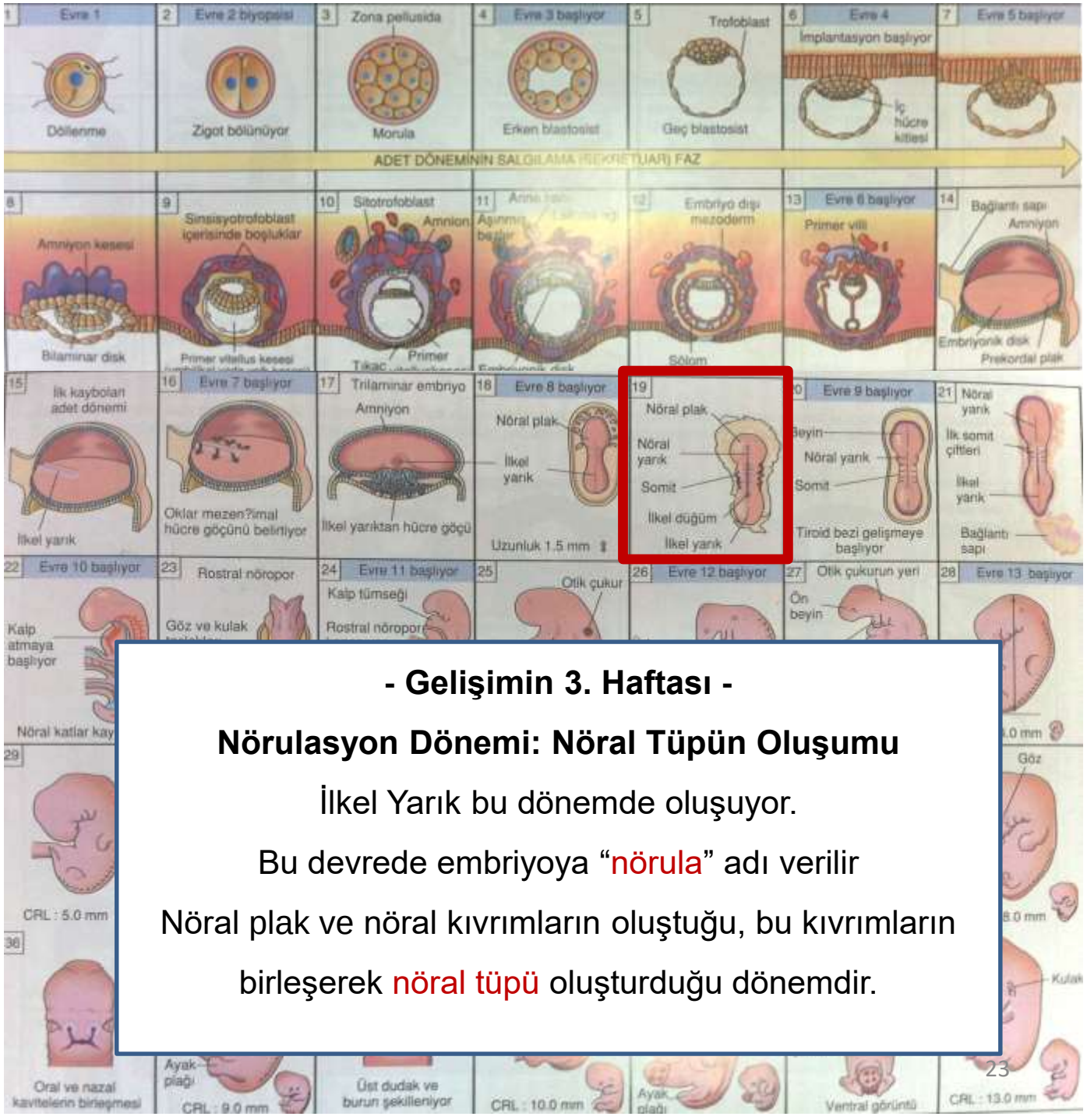


**- Gelişimin 3. Haftası -**

**Nörulasyon Dönemi: Nöral Tüpün Oluşumu**

İlkel Yarık bu dönemde oluşuyor.

Bu devrede embriyoya “nörula” adı verilir

Nöral plak ve nöral kıvrımların oluştuğu, bu kıvrımların birleşerek nöral tüpü oluşturduğu dönemdir.

# Gelişimin 3. haftası

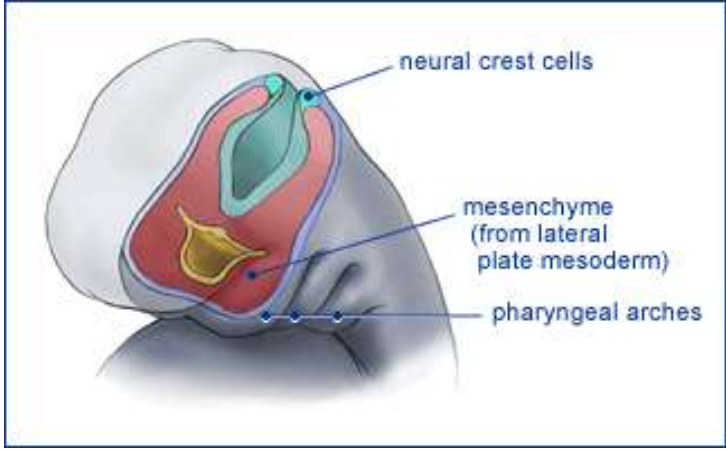


- Prenatal 3. haftada nöral yapılar gelişmeye başlar. Bunlar **mezoderm** kaynaklıdır.
- Nöral plak, nöroektodermin gelişimi ve nöral tüp katlanması bu haftada meydana gelir.
- Nöral tüp, MSS (merkezi sinir sistemi)nin ilk taslağıdır.

# Gelişimin 4 - 5. Haftaları (Farengeal Arklar)

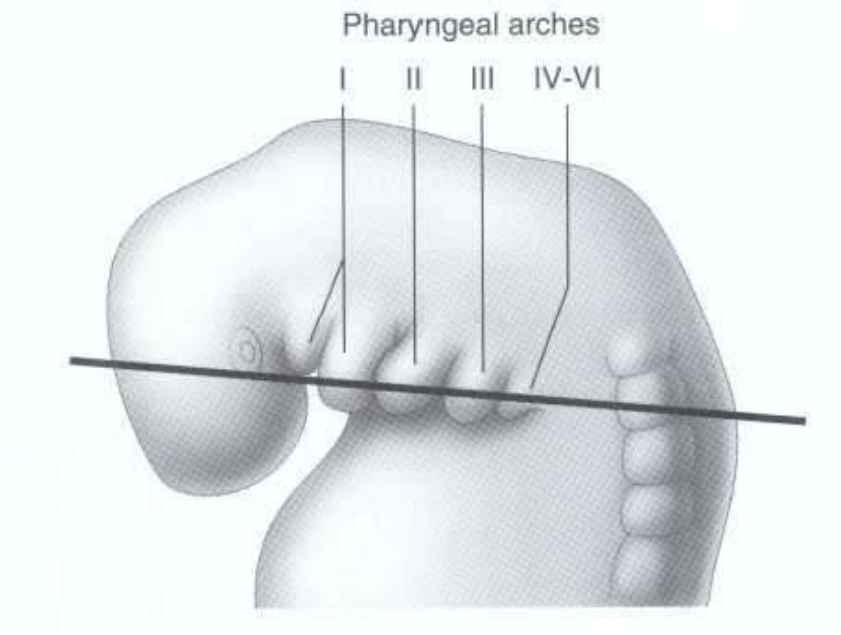


- Faringeal arklar bu haftada gelişir (6 adet çift taraflı = bilateral ark)
- I, II, III…. şeklinde numaralandırılırlar.
- Nöral krest hücrelerinin baş ve boyun bölgesine migrasyonu ile gelişimleri başlar.
- YÜZ ve BOYUN BÖLGESİNİN OLUŞUMUNDAN SORUMLUDURLAR!!
- Baş ve boyun gelişimi ise prenatal 4. haftada başlar.
- Baş ve boyundan gelişen yapıların hemen hemen hepsi ektoderm kökenlidir.

FARENGEAL ARK
BRANKİEL ARK

# Gelişimin 4 - 5. Haftaları (Farengeal Arklar)

EMBRİYO

Boyut: 3 - 5 mm

1 gram

FARENGEAL ARK
BRANKİEL ARK

# Gelişimin 4 - 5. Haftaları (Farengeal Arklar)

1. FARENGEAL ARK

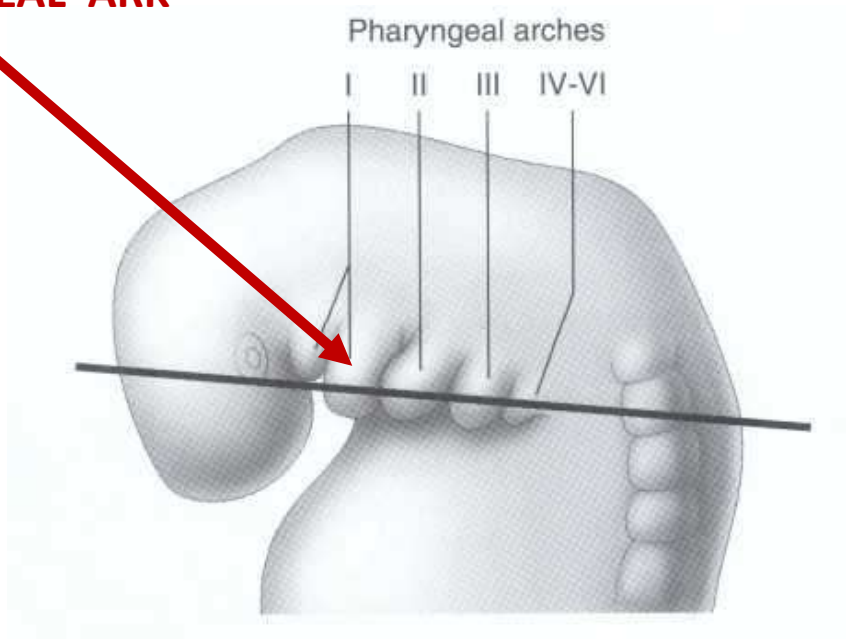

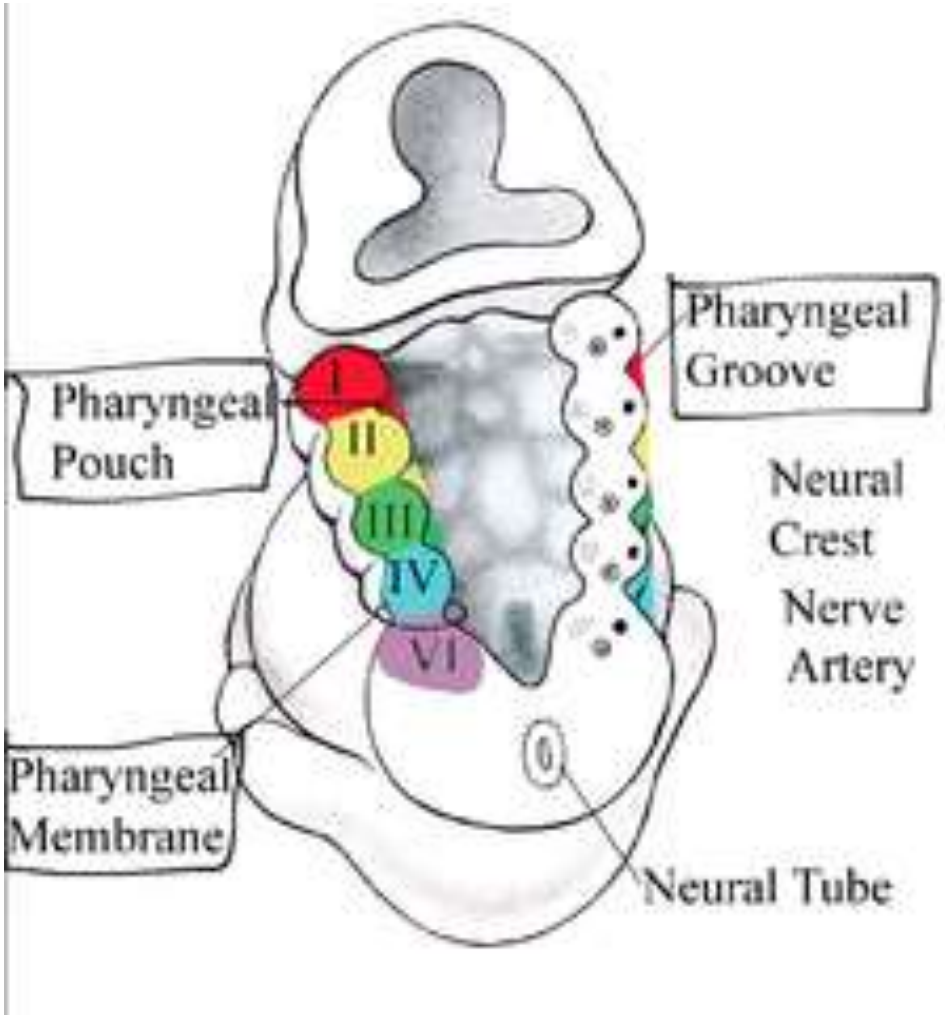
Pharyngeal Groove
Pharyngeal Pouch
I
II
III
IV
VI
Neural Crest
Nerve
Artery
Pharyngeal Membrane
Neural Tube

| Derivates of pharyngeal folds | Arch number | Aortic arch | Cranial nerv | Examples of branchiomeric muscles | Skeletal derivates | Derivates of pharyngeal pouch |
|---|---|---|---|---|---|---|
| external auditory meatus I | I mandibular | maxillary artery | V trigeminal | muscles of mastication etc. | malleus, incus spheno-mandibular lig. Meckel cart. | I middle ear auditory tube |
| II | II hyoid | hyoid, stapedia artery | VII facial | muscles of facial expression etc. | stapes, styl. proc., stylohyoid lig., part of hyoid cart. | II supra-tonsillar fossa |
| III | III | internal carotid artery | IX glosso-pharyng. | m. stylopha-ryngeus | parts of hyoid cart. | III thymus, parathyr. gland |
| IV | IV | right subclavian artery, aorta | X vagus | pharyngeal and laryngeal musculature | laryngeal cart. | IV thymus parathyr. gland ultimobranch. body |

neck

| FARENGEAL ARK | SİNİR İNNERVASYONU | KASLAR | İSKELET |
|---|---|---|---|
| 1. MANDIBULAR | V. Trigeminal, maksiller ve mandibuler dallar | Çiğneme kasları<br>Milohyoid<br>Ön digastrik<br>Tensor palatin<br>Tensor timpanik | Premaksilla, maksilla, zigoma, temporal kemiğin bir bölümü, Meckel kıkırdağı, mandibula, incus, malleus, sfenomandibuler ligament |
| 2. HYOID | VII. Fasiyel | Fasiyal kasların çoğu | Stapes, stiloid proçes, stiloid ligament, hyoid kemik |
| 3. | IX. Glossofarengeal | Stilofaringeus | Hyoid kemik |
| 4.-6. | X. Vagus (superior larengeal dal) | Kritiroid, levator palatin, farinks konstriktör | Larengeal kıkırdaklar |

**Nöral krest hücreleri;** **ön, orta ve arka beyinden farengeal arklara doğru göç ederler ve farengeal arkların iskelet yapılarını oluştururlar.**

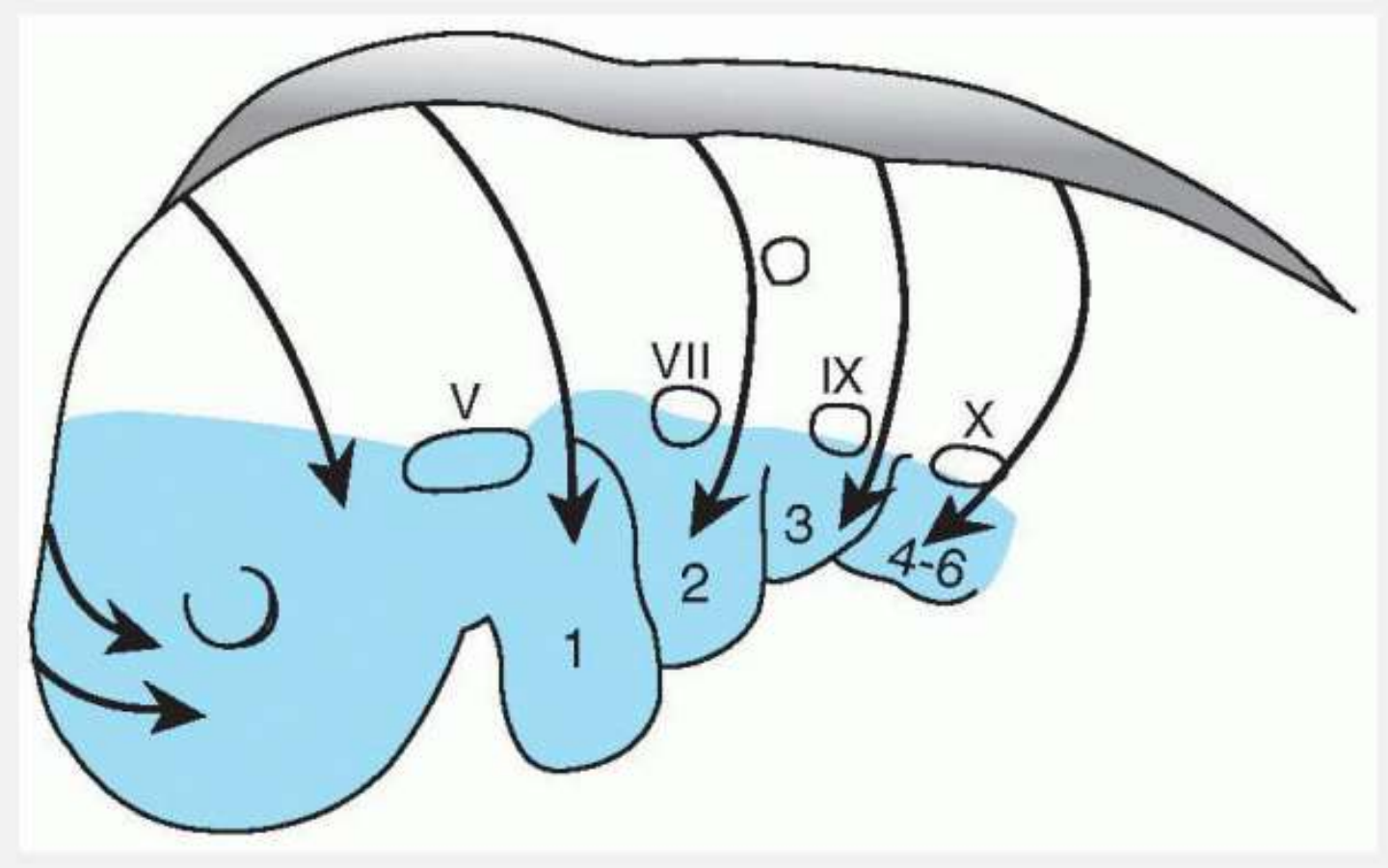

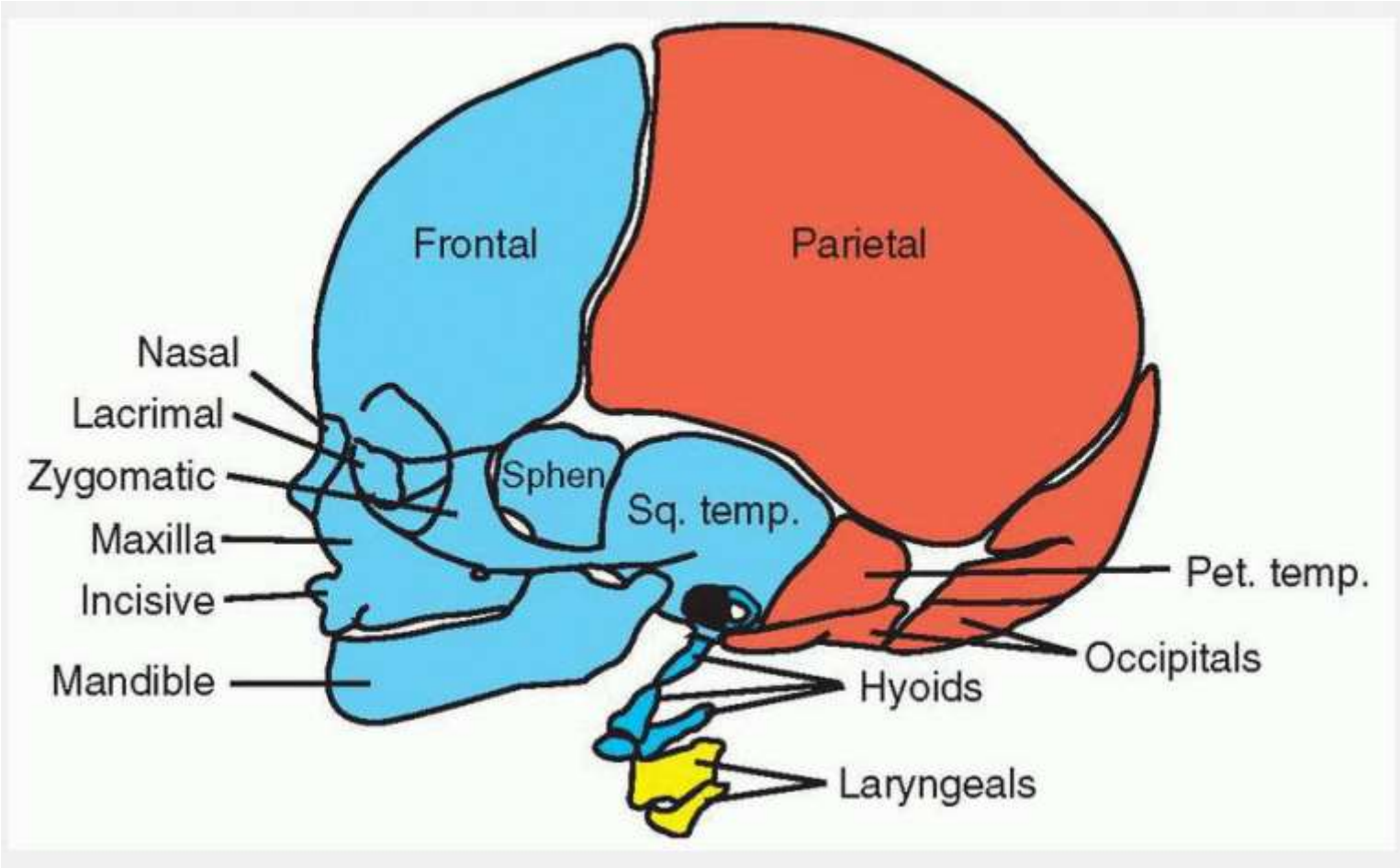


**Kırmızı boyalı bölgelerdeki yapılar; Paraksial mezoderm kökenli**

**Mavi Boyalı bölgelerdeki yapılar; NÖRAL KREST KÖKENLİ**

**Sarı boyalı bölgelerdeki yapılar; lateral plak mezoderm kökenli**

I
II
III
IV
V

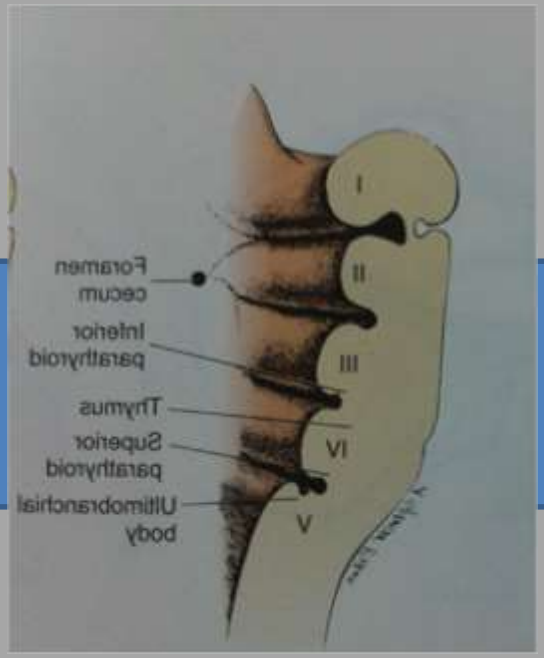
Foramen cecum
Inferior parathyroid
Thymus
Superior parathyroid
Ultimobranchial body
I
II
III
IV
V

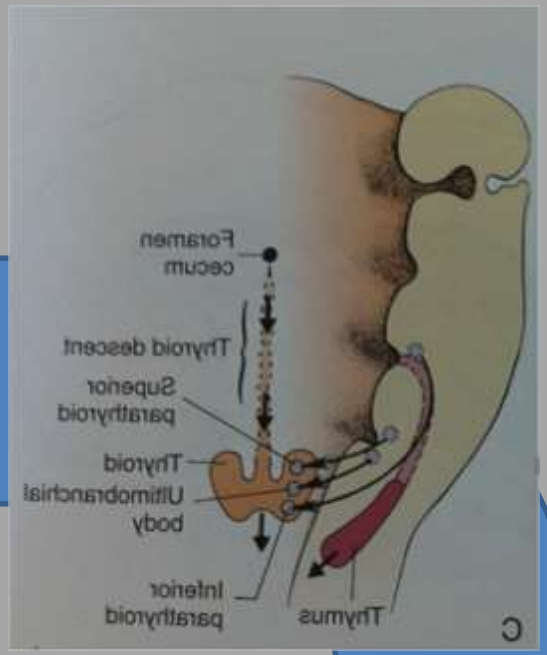
Foramen cecum
Thyroid descent
Superior parathyroid
Thyroid
Ultimobranchial body
Inferior parathyroid
Thymus
C

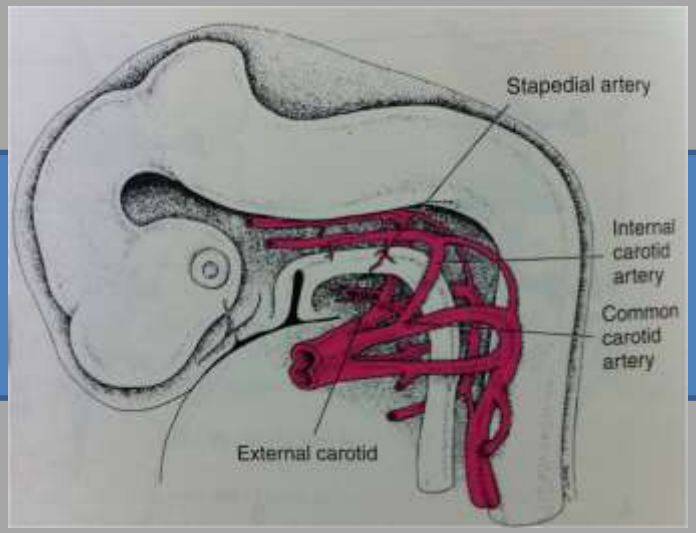
Stapedial artery
Internal carotid artery
Common carotid artery
External carotid

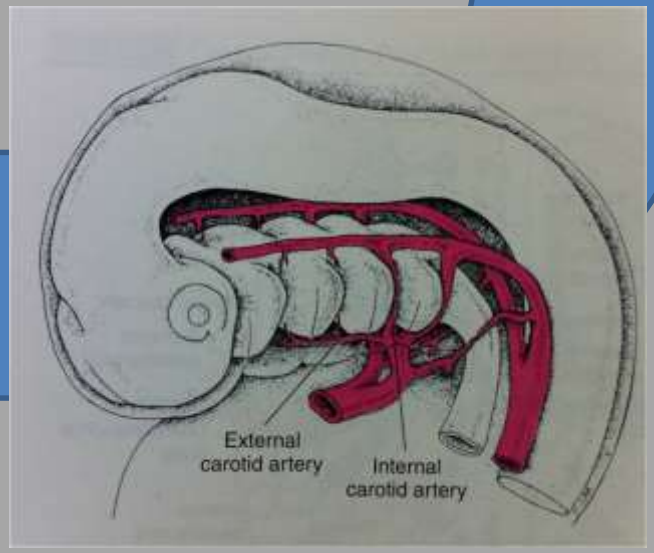
External carotid artery
Internal carotid artery

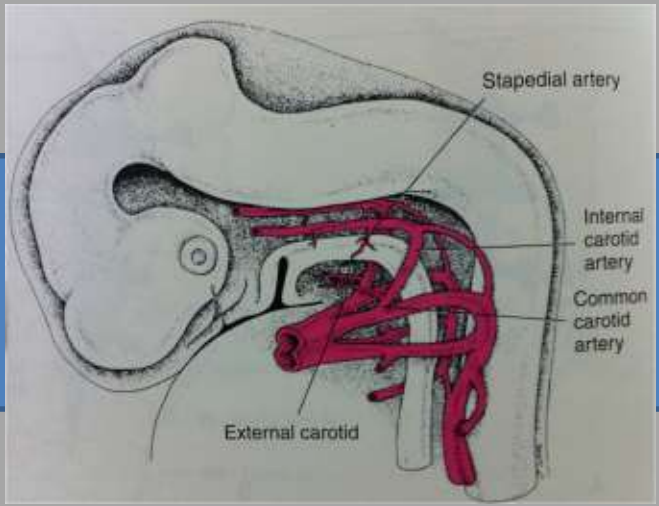
Stapedial artery
Internal carotid artery
Common carotid artery
External carotid

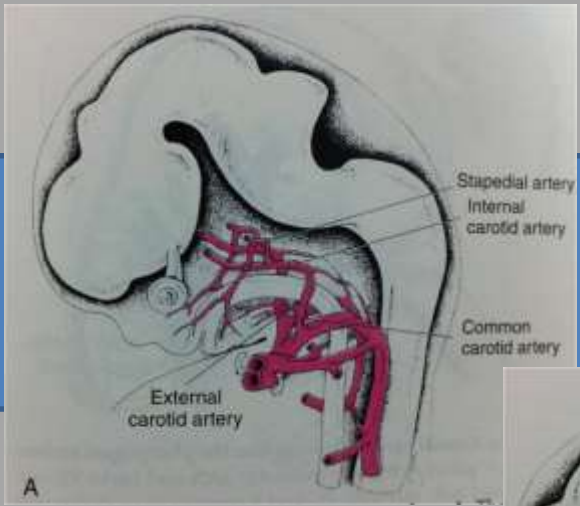
Stapedial artery
Internal carotid artery
Common carotid artery
External carotid artery
A

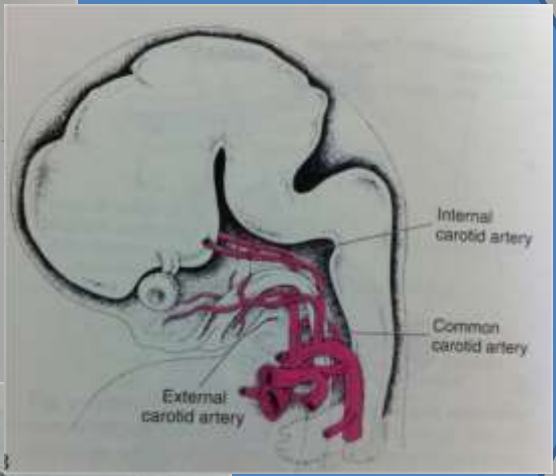
Internal carotid artery
Common carotid artery
External carotid artery

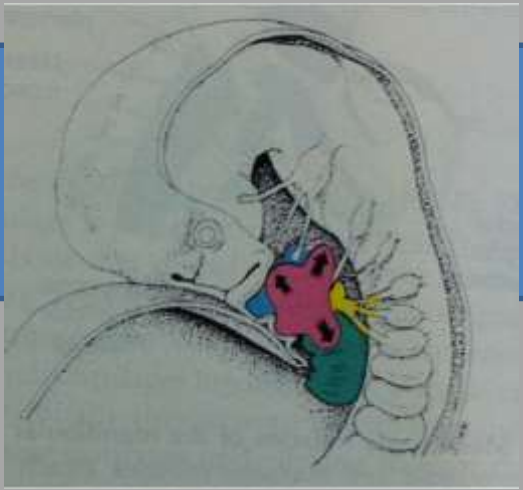

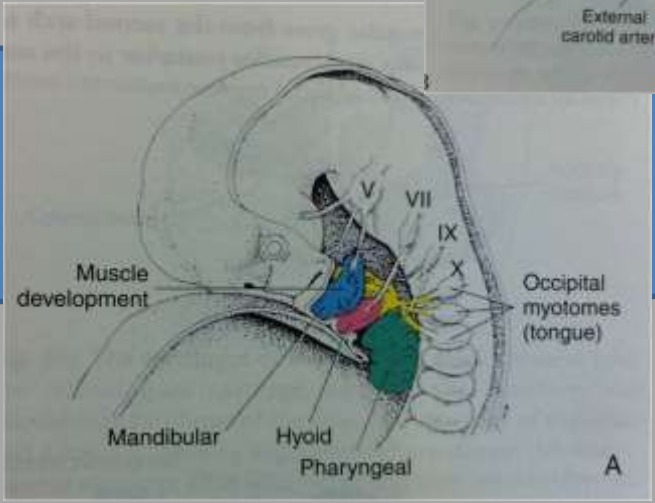
V
VII
IX
X
Muscle development
Occipital myotomes (tongue)
Mandibular
Hyoid
Pharyngeal
A

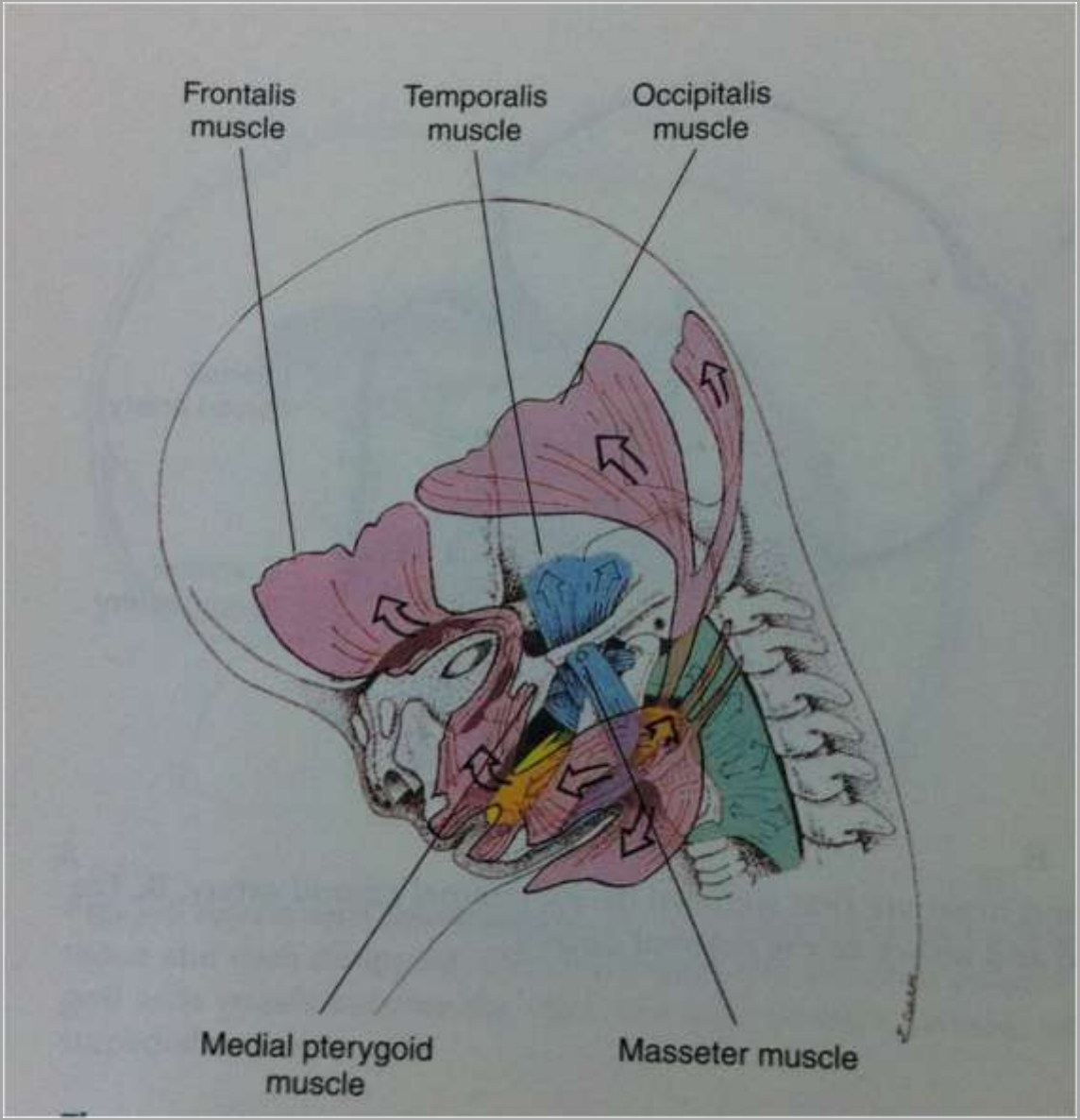
Frontalis muscle
Temporalis muscle
Occipitalis muscle
Medial pterygoid muscle
Masseter muscle

# Faringeal Arklardan Gelişen Yapılar

- I. ark: maksilla, mandibula, temporal kemik, incus
- II. ve III. ark: hyoid kemik
- IV. ark: tiroid ve krikoid kıkırdak
- V ve VI. ark: gelişmemiş

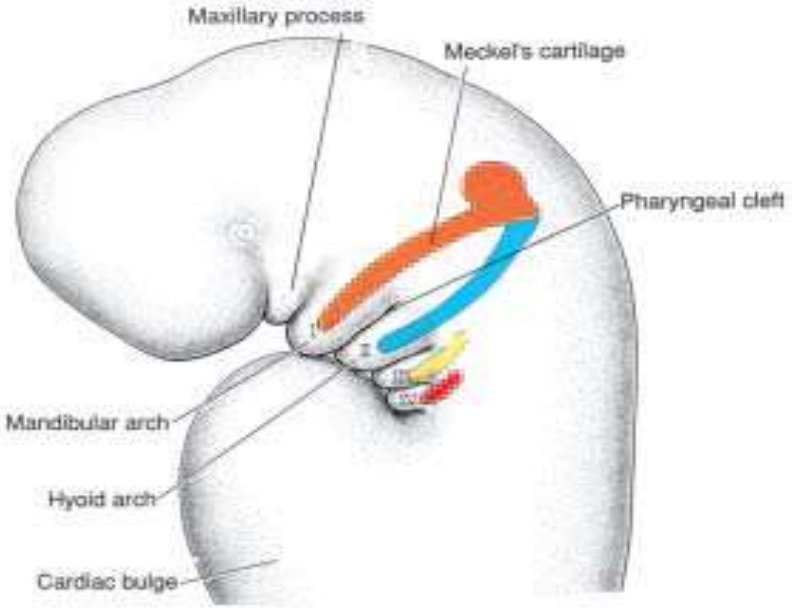


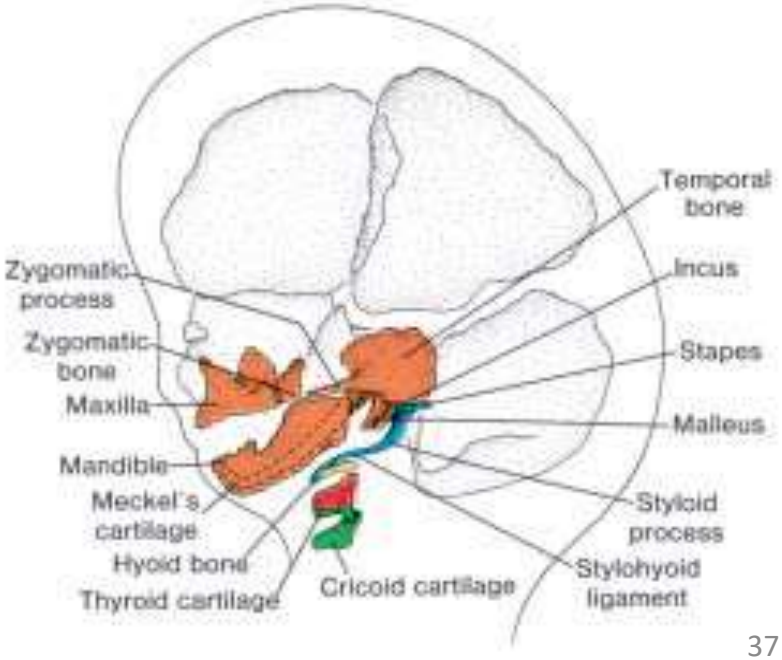

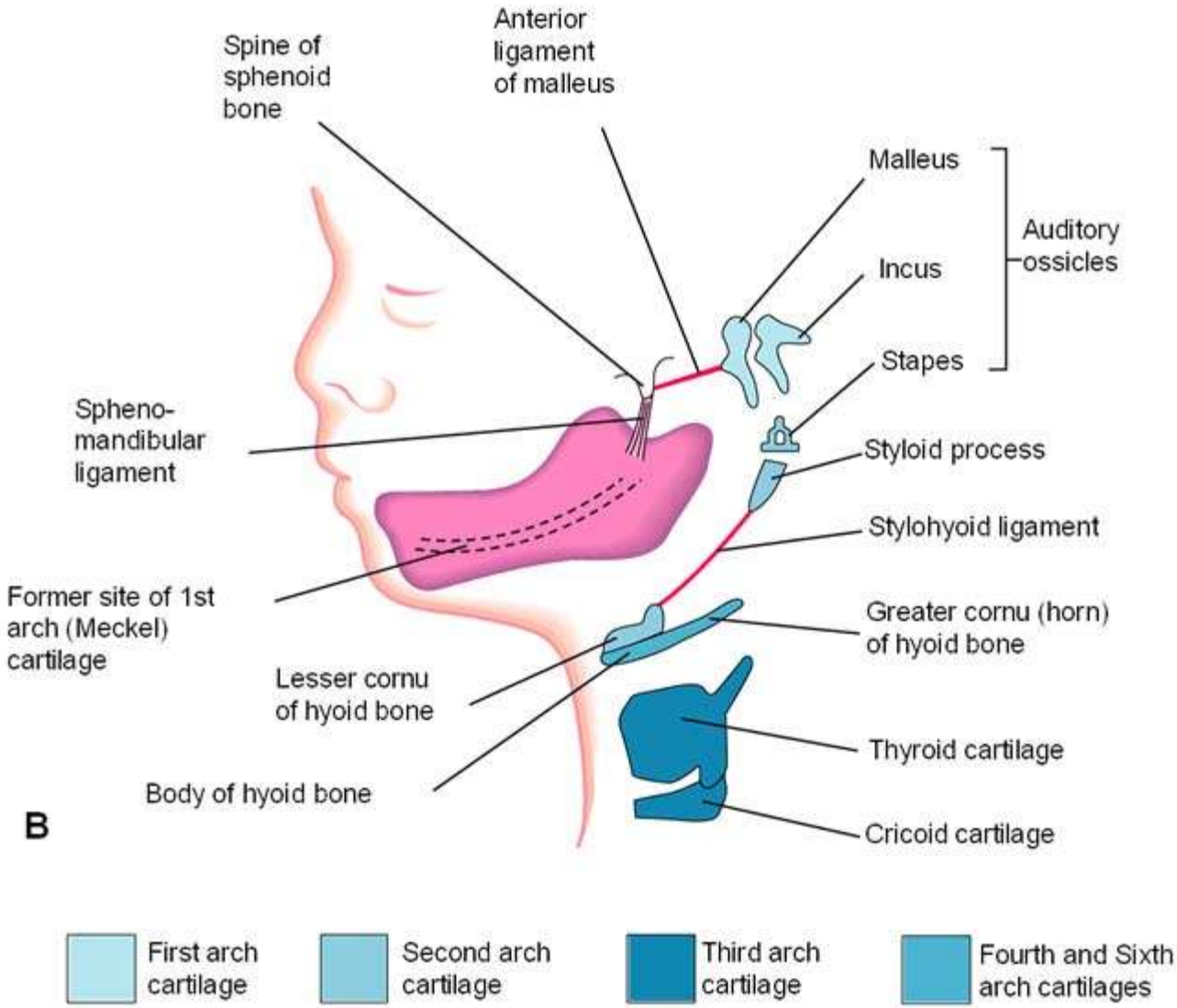
Spine of sphenoid bone
Anterior ligament of malleus
Malleus
Incus
Stapes
Auditory ossicles
Spheno-mandibular ligament
Styloid process
Stylohyoid ligament
Former site of 1st arch (Meckel) cartilage
Greater cornu (horn) of hyoid bone
Lesser cornu of hyoid bone
Thyroid cartilage
Body of hyoid bone
B
Cricoid cartilage
First arch cartilage
Second arch cartilage
Third arch cartilage
Fourth and Sixth arch cartilages

1. Hafta

2. Hafta

3. Hafta

4. Hafta

5. Hafta

6. Hafta

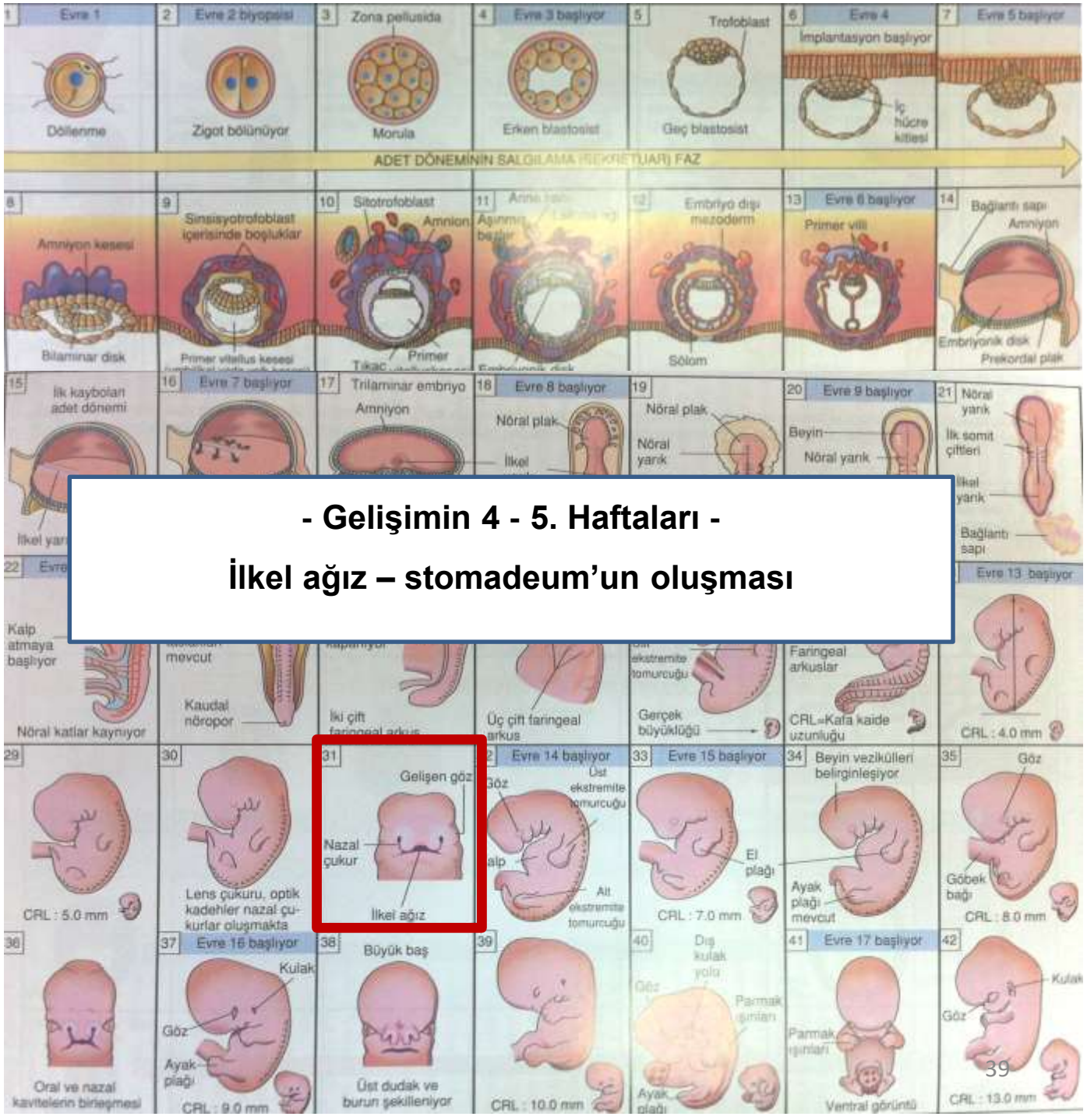


**- Gelişimin 4 - 5. Haftaları -**

**İlkel ağız – stomadeum'un oluşması**

# Gelişimin 4. Haftası

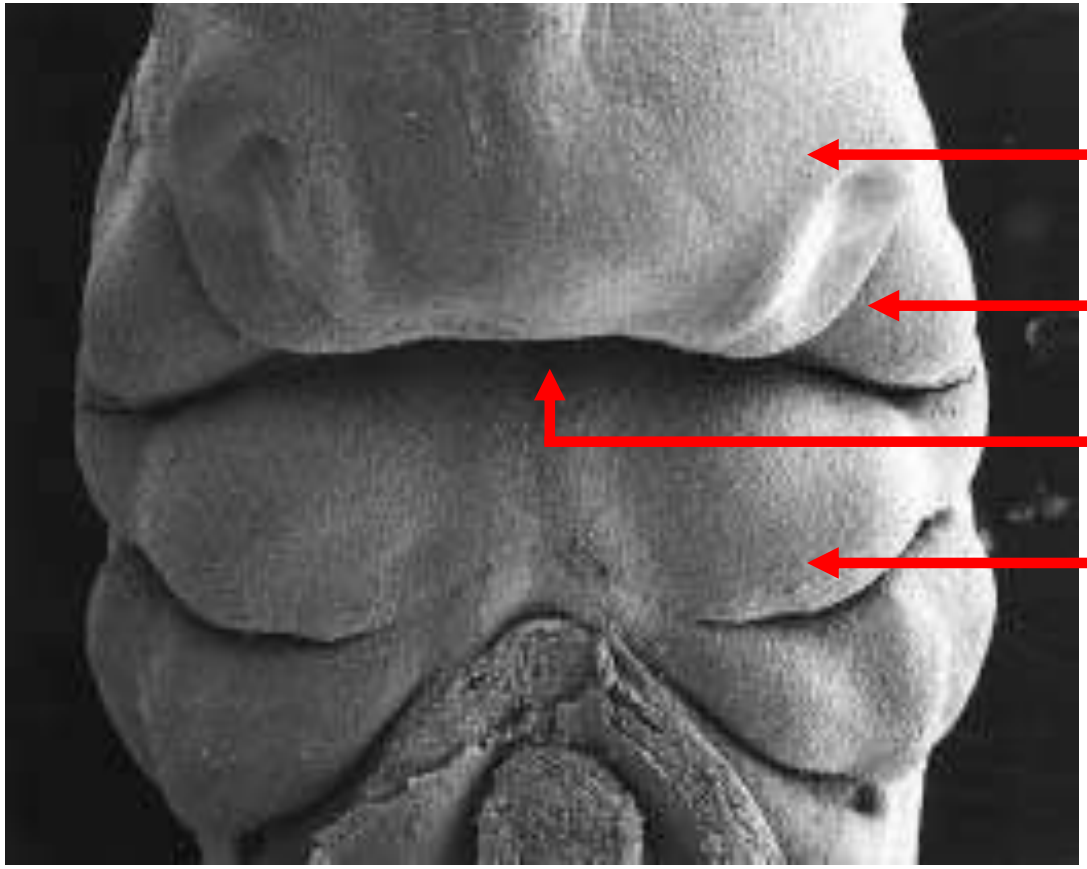

**MANDİBULER ORTA HAT YARIKLARI**

**Birinci farengeal (brankial) arkın -*mandibulanın kemik kısmı da dahil olmak üzere*- birleşemediği durumlarda ortaya çıkar.**

# Gelişimin 5. Haftası

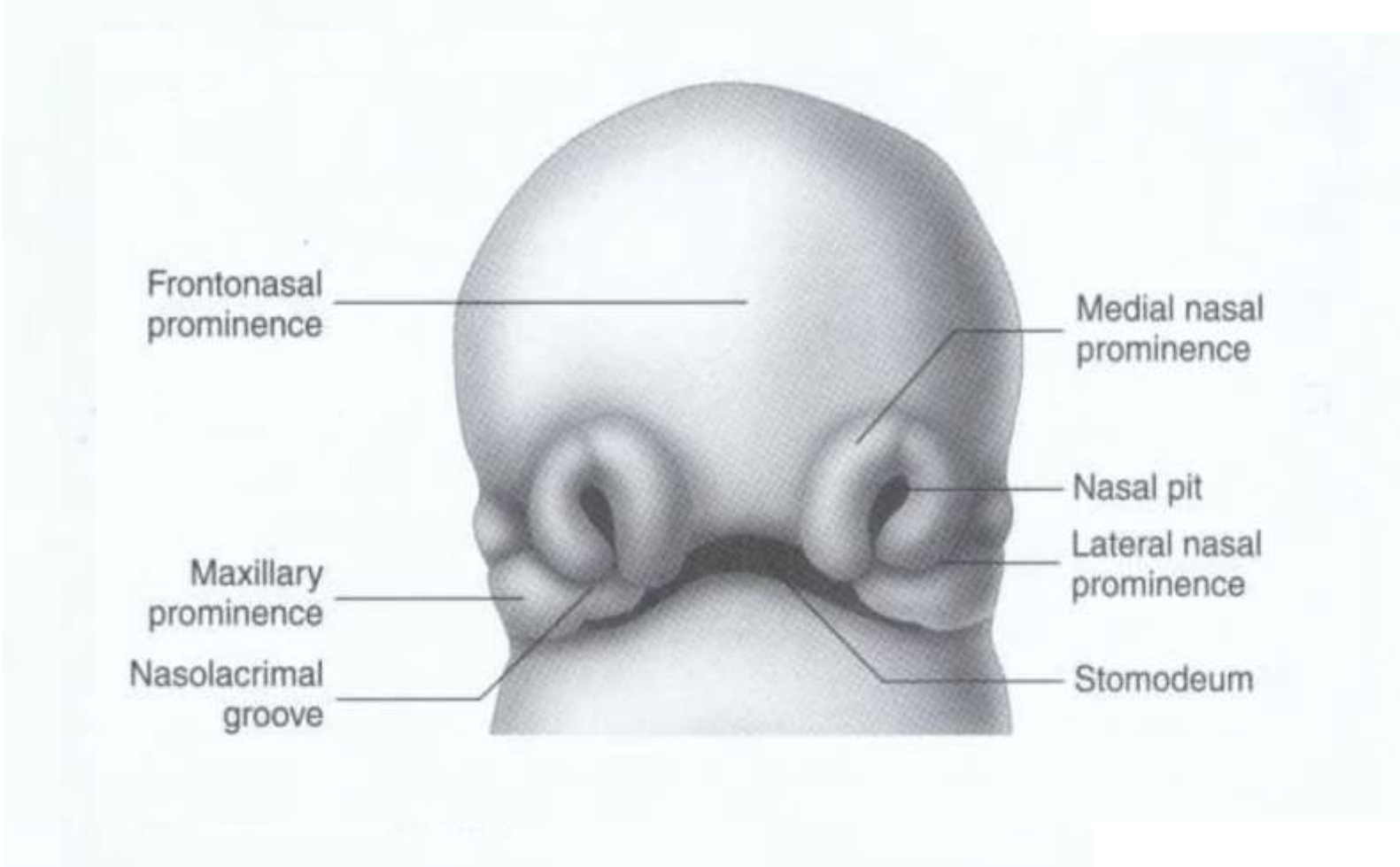

# Gelişimin 5. Haftası

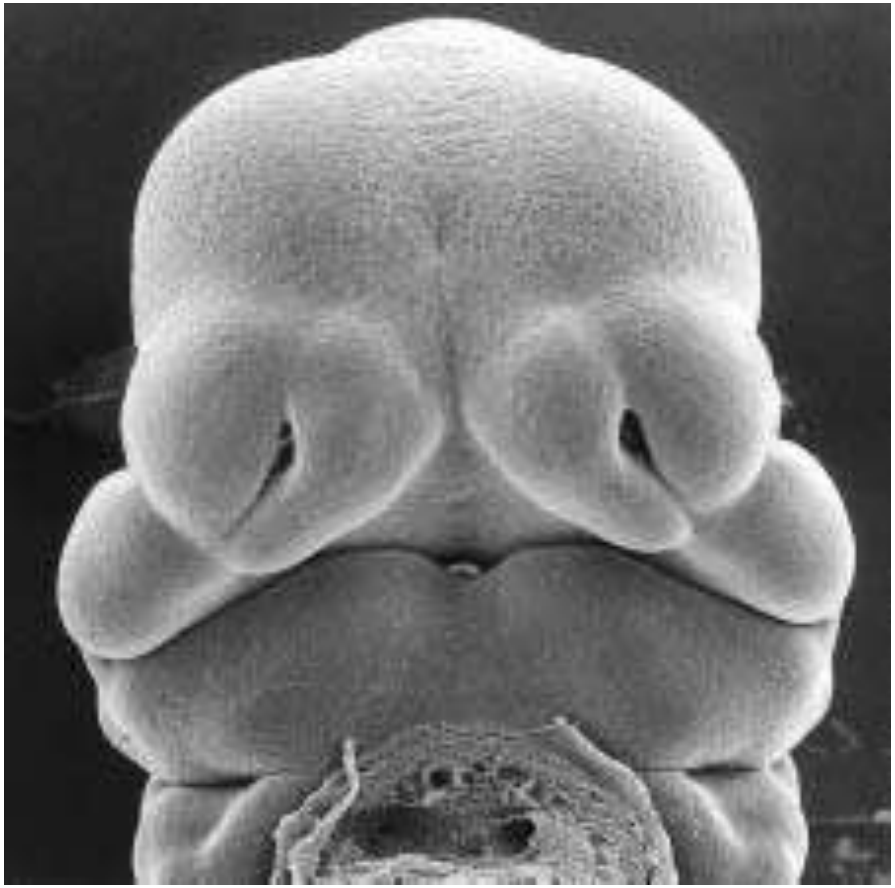

1. Hafta

2. Hafta

3. Hafta

4. Hafta

5. Hafta

6. Hafta

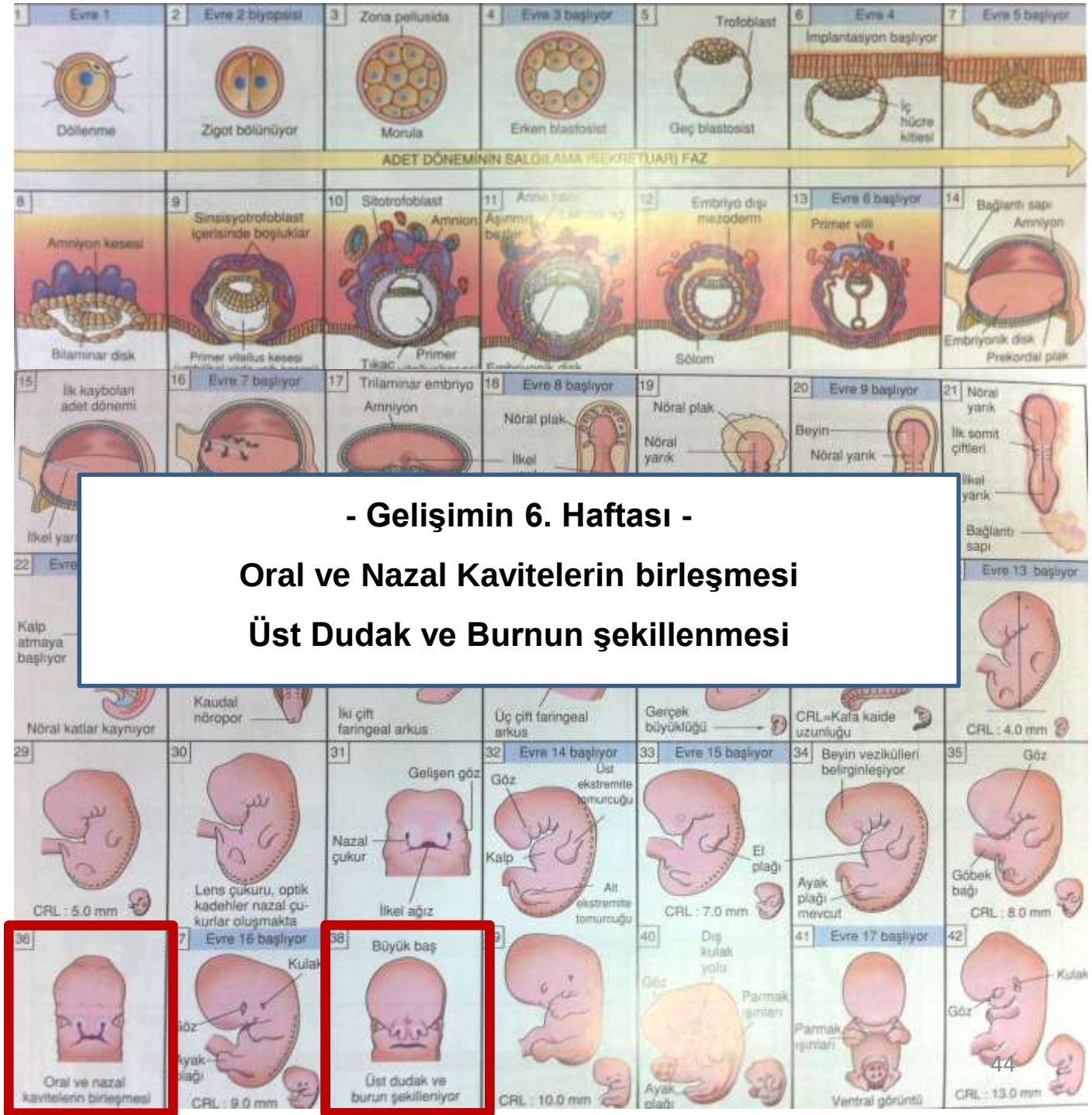


**- Gelişimin 6. Haftası -**

**Oral ve Nazal Kavitelerin birleşmesi**

**Üst Dudak ve Burnun şekillenmesi**

# Gelişimin 6. Haftası

- **Medial nazal çıkıntılar ortada birleşip primer damağı oluştururlar.**

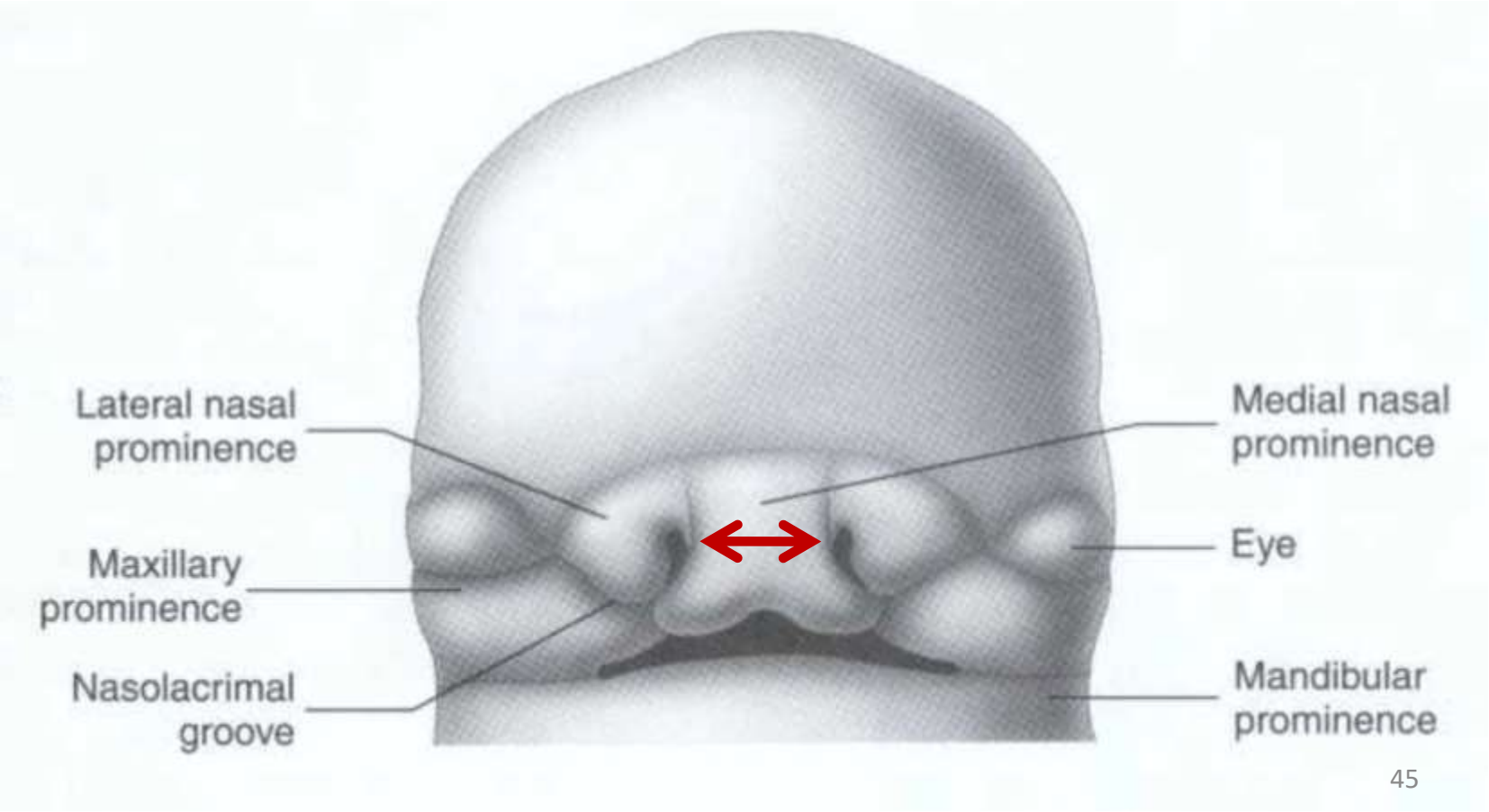

# Gelişimin 6. Haftası

- **Maksiller ve lateral nazal çıkıntılar birbirlerine yaklaşır, nasoptik kanal birleşir (nazooptik kanal yukarı doğru birleşerek daha sonra lacrimal sac'i *-gözyaşı kesesi-* oluşturur).**

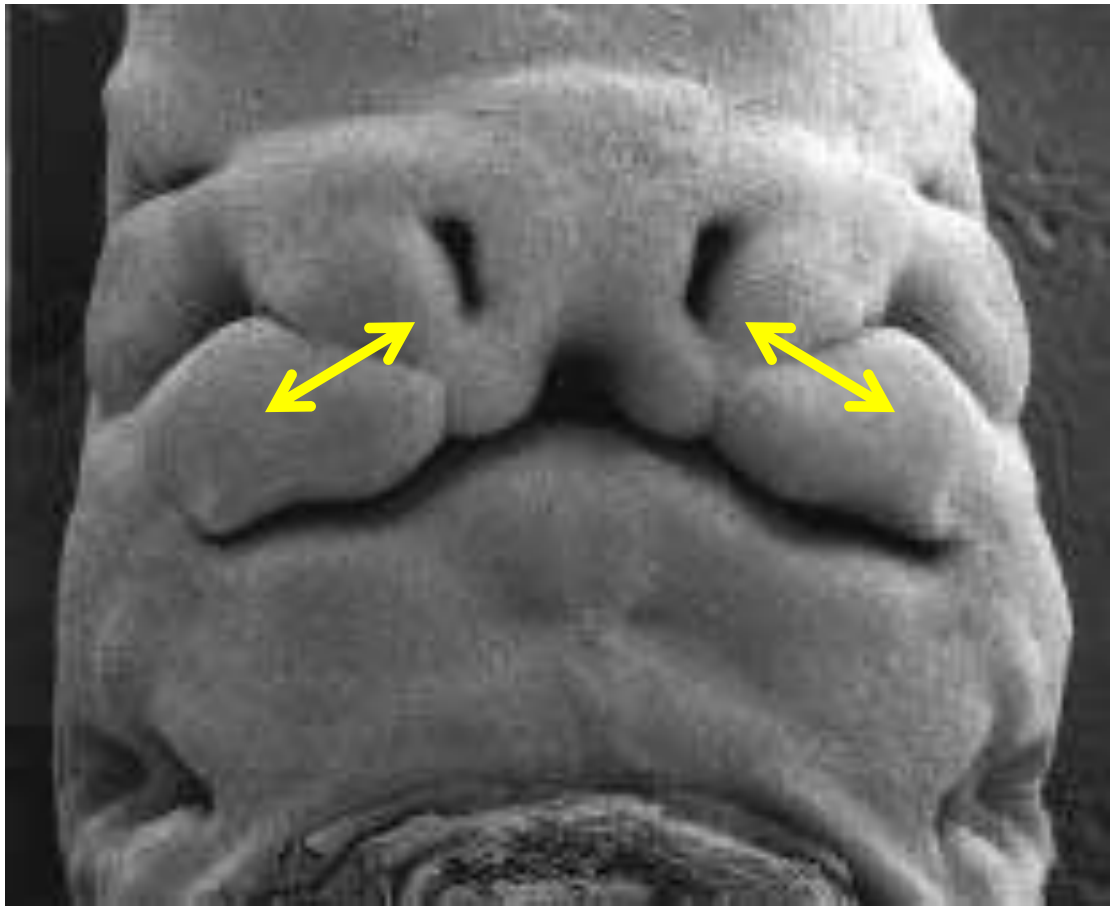

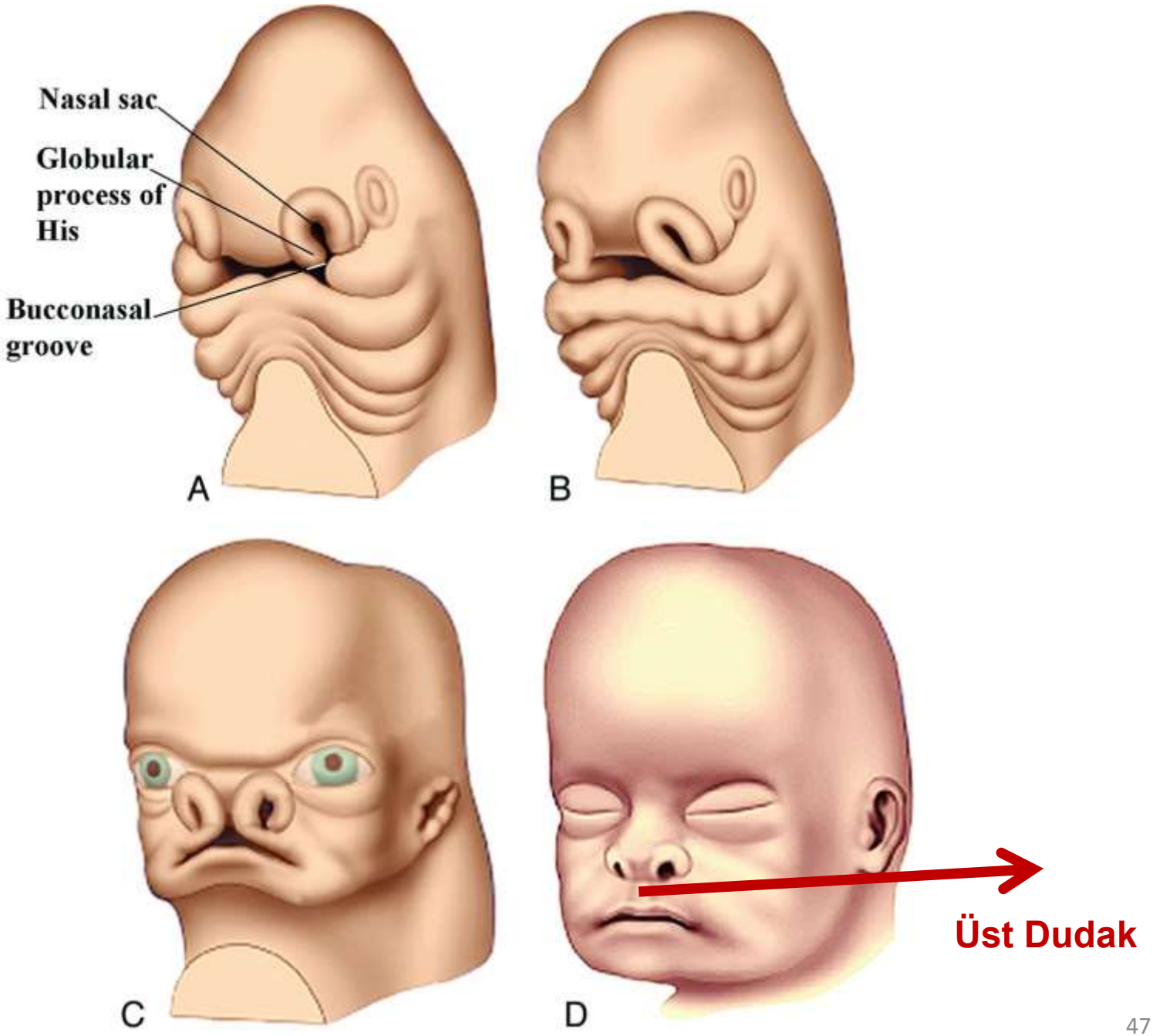
Nasal sac
Globular process of His
Bucconasal groove
A
B
C
D
Üst Dudak

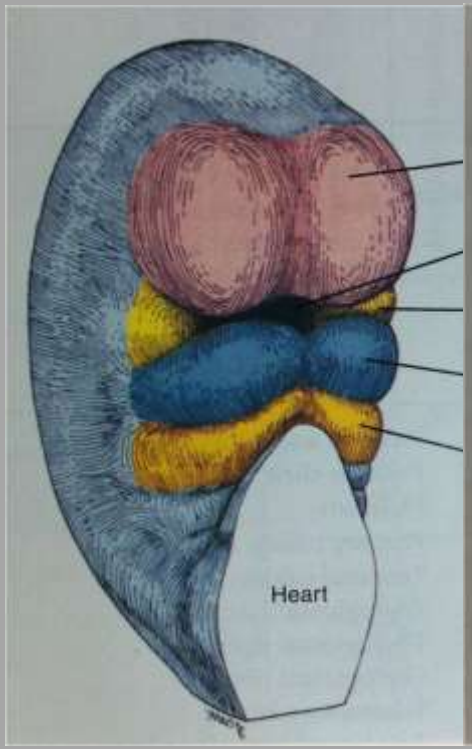


**4. hafta**

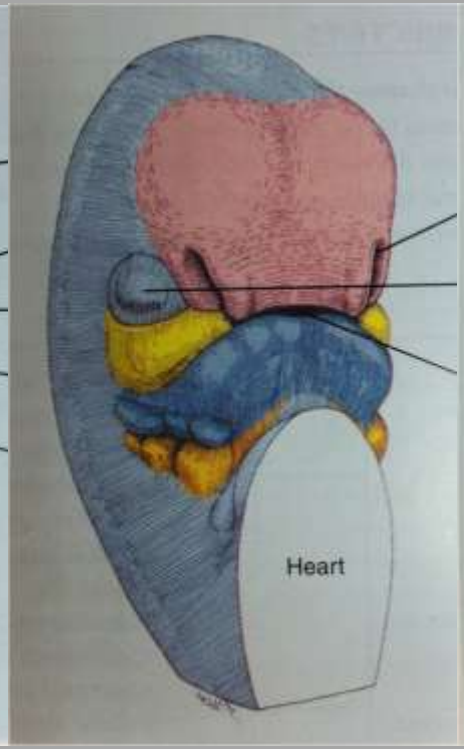


**5. hafta**

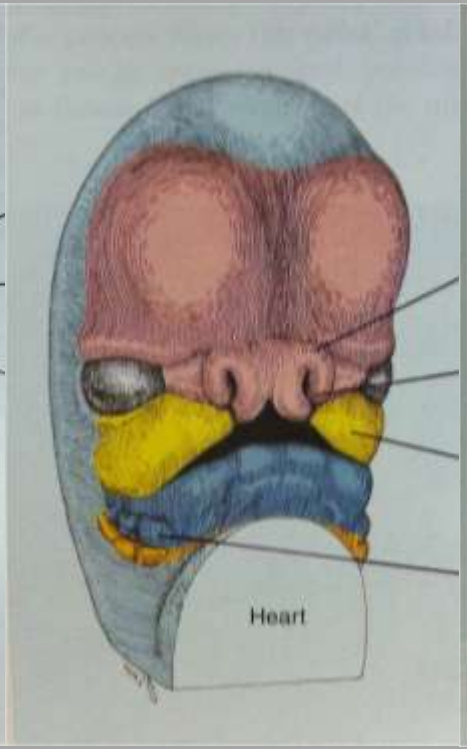


**6. hafta**

**7. hafta**

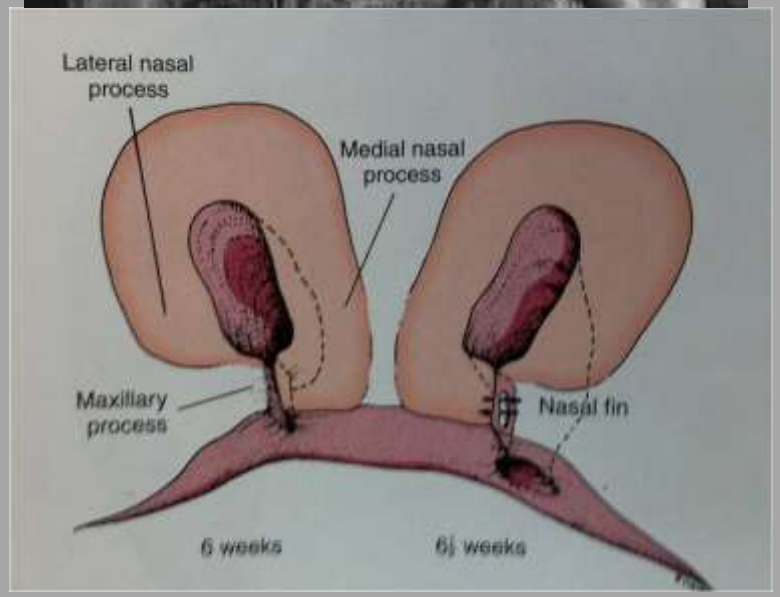


**6.-7. haftalar arası**

**08- The development of the face and palate**
**https://www.youtube.com/watch?v=4LQJIf0XLP0&list=PL7-t06r9IxFEUuY6FUqhDUZoLqBnRvol4&index=8**

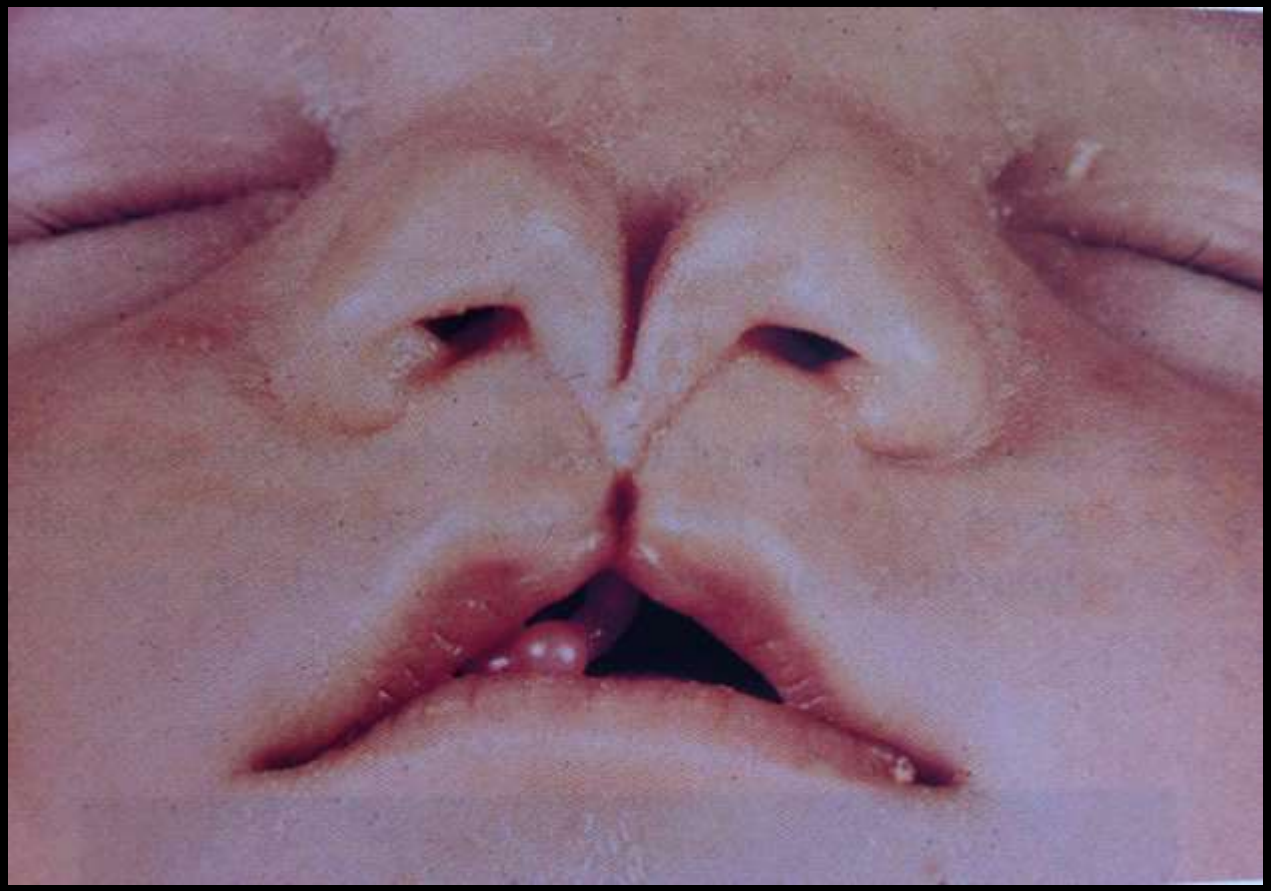

**ORTA HAT YARIKLARI**

**Median nazal proçesin iki parçasının birleşemediği durumlarda ortaya çıkar.**

# İNTERMAKSİLLER SEGMENT

- 2 medial nazal çıkıntı
- üst dudak filtrumu
- 4 adet kesici diş
- primer damak
- frontal proçesten uzanan nazal septumun birleşmesi ile oluşur.

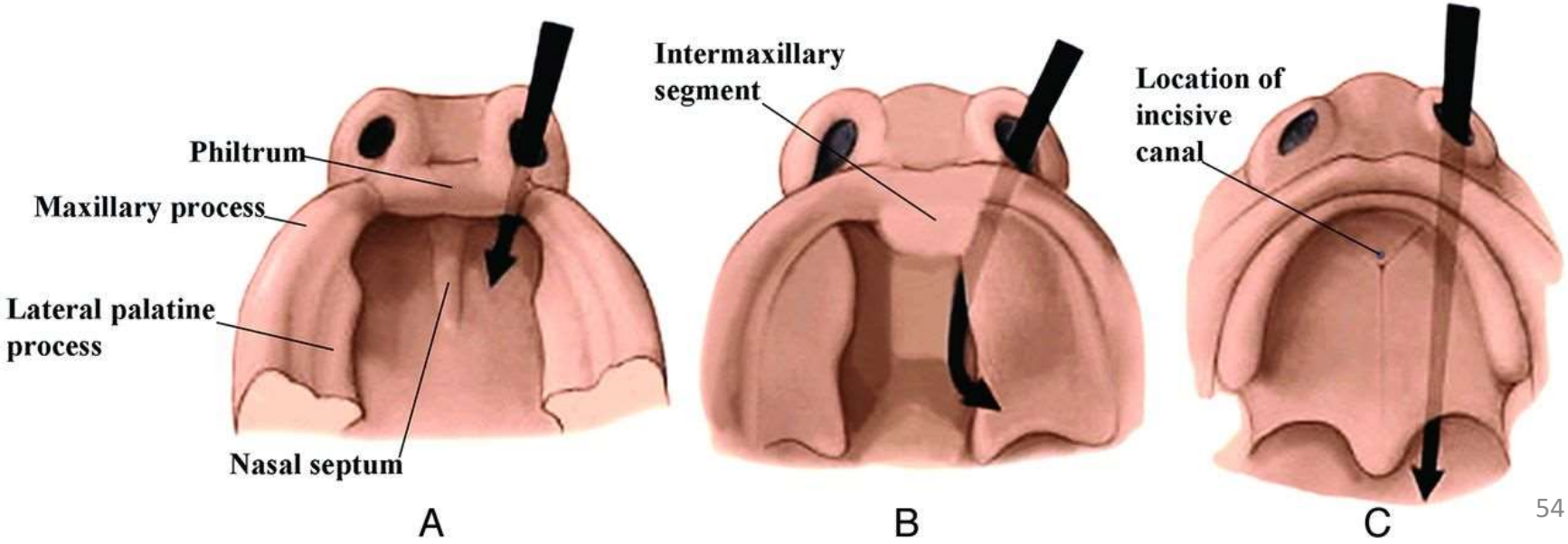

7. Hafta

8. Hafta

9. Hafta

10. Hafta

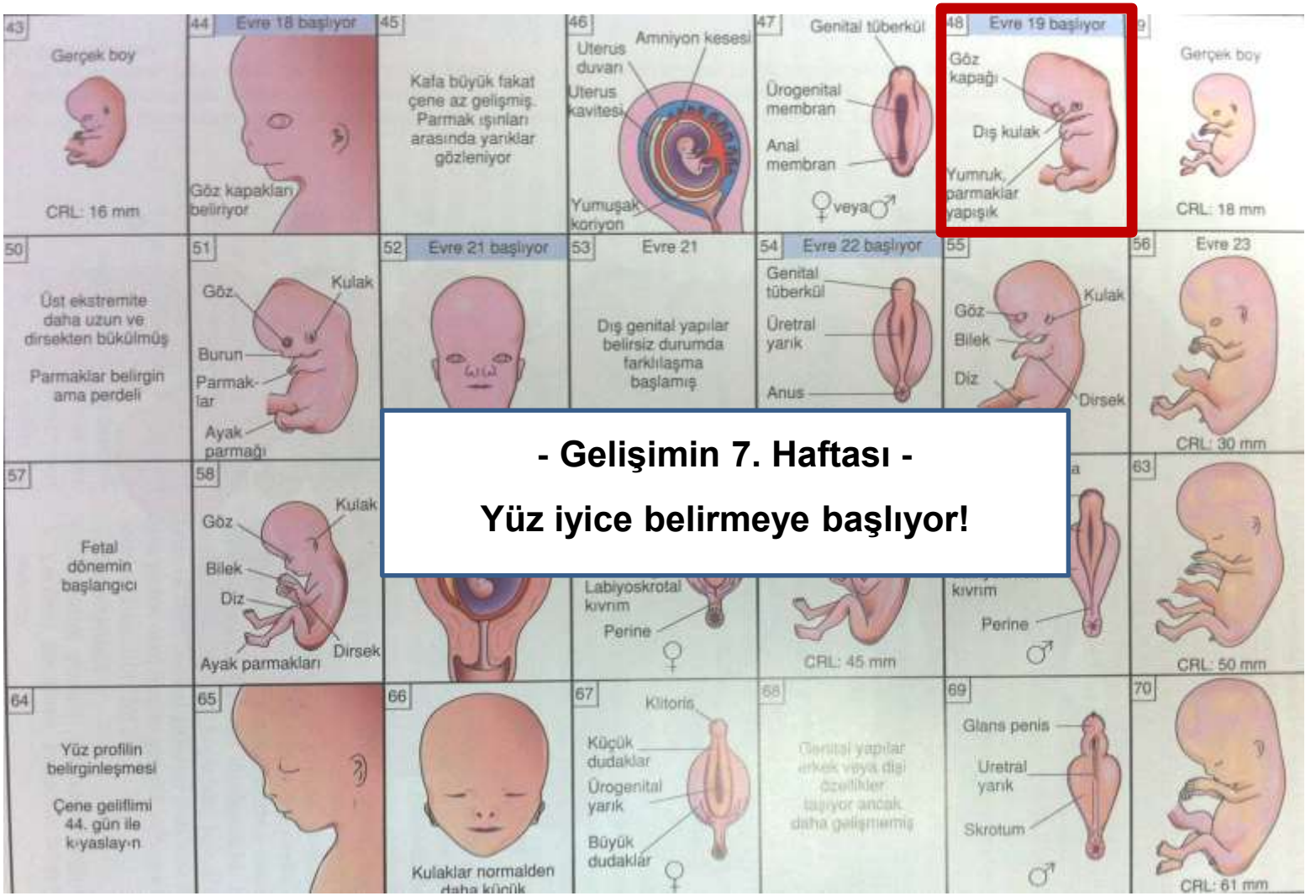


**- Gelişimin 7. Haftası -**

**Yüz iyice belirmeye başlıyor!**

# DAMAĞIN GELİŞİMİ

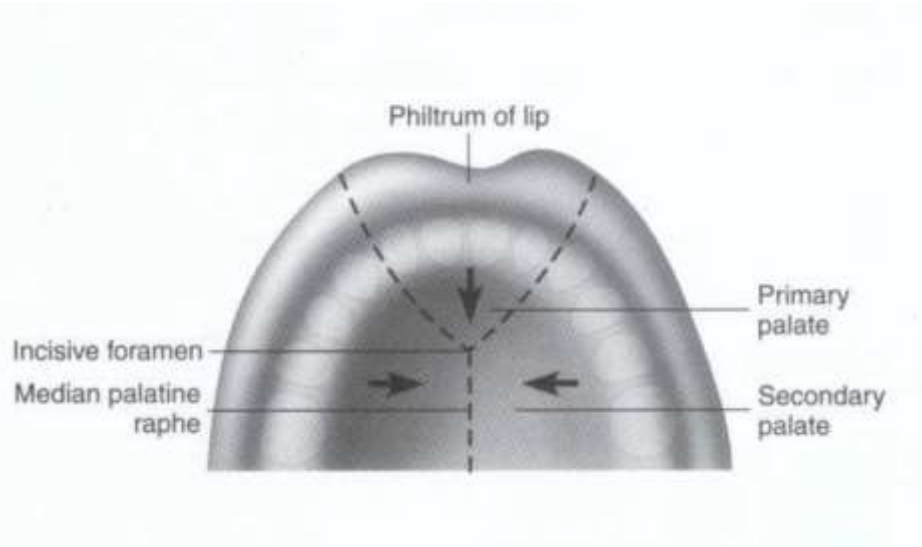


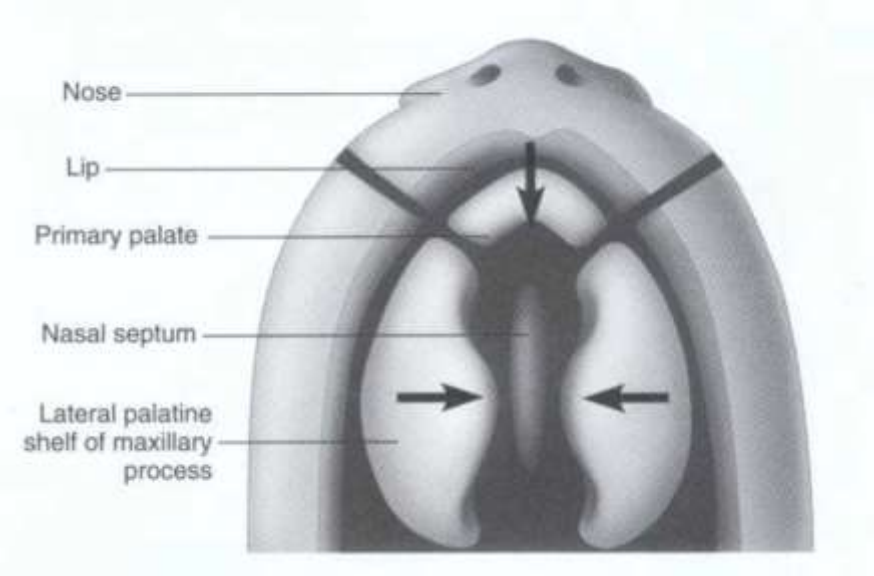

# Gelişimin 7. ve 8. Haftası *(frontal kesit)*

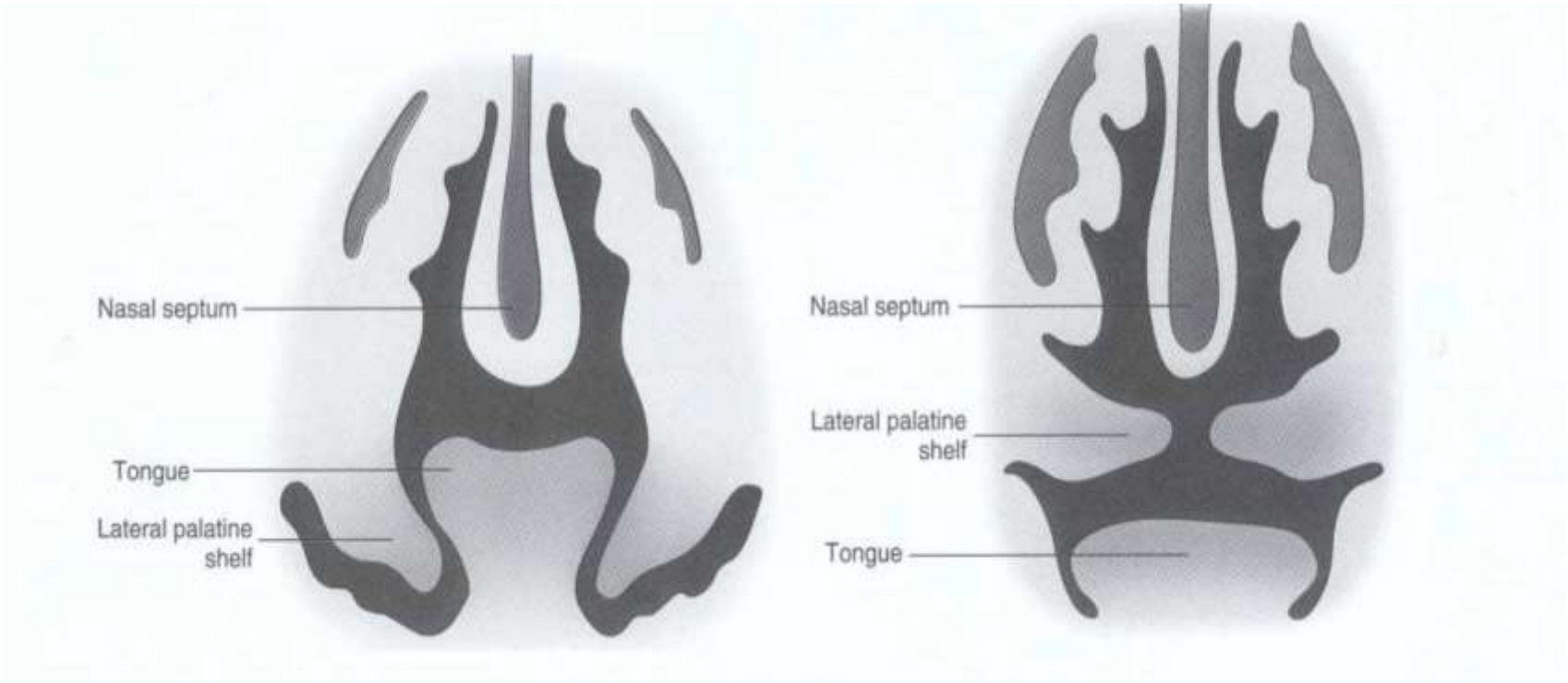

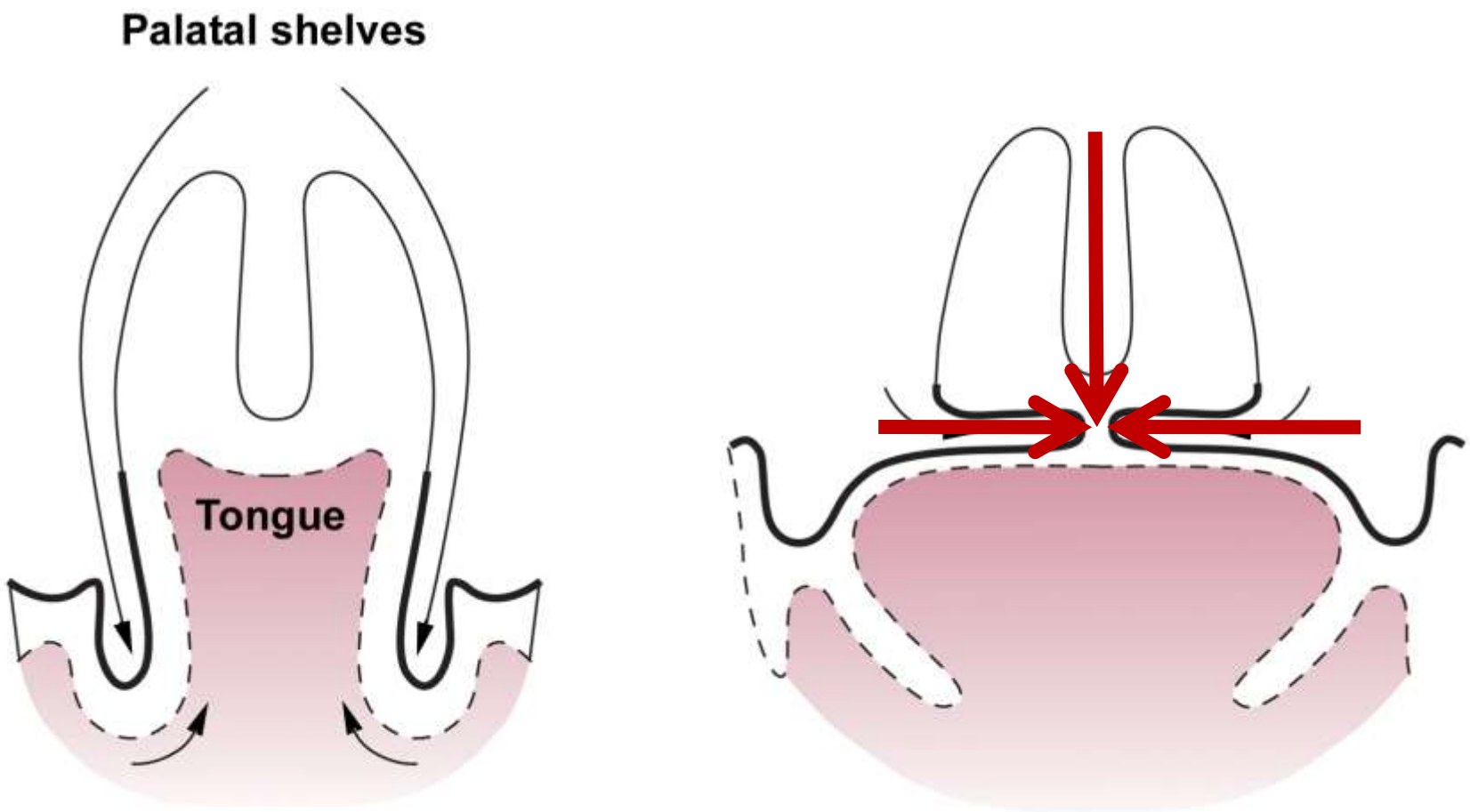
Palatal shelves
Tongue

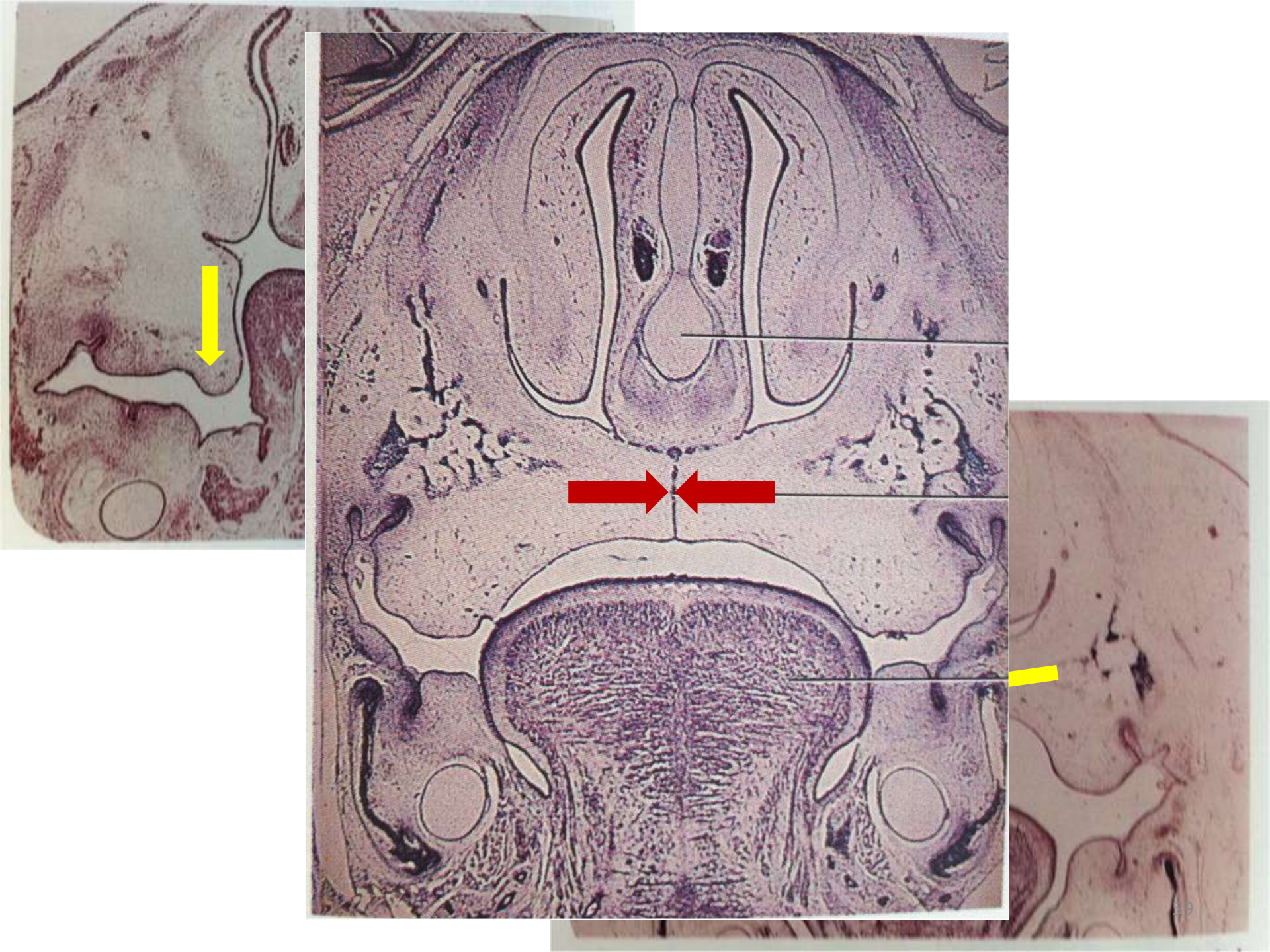

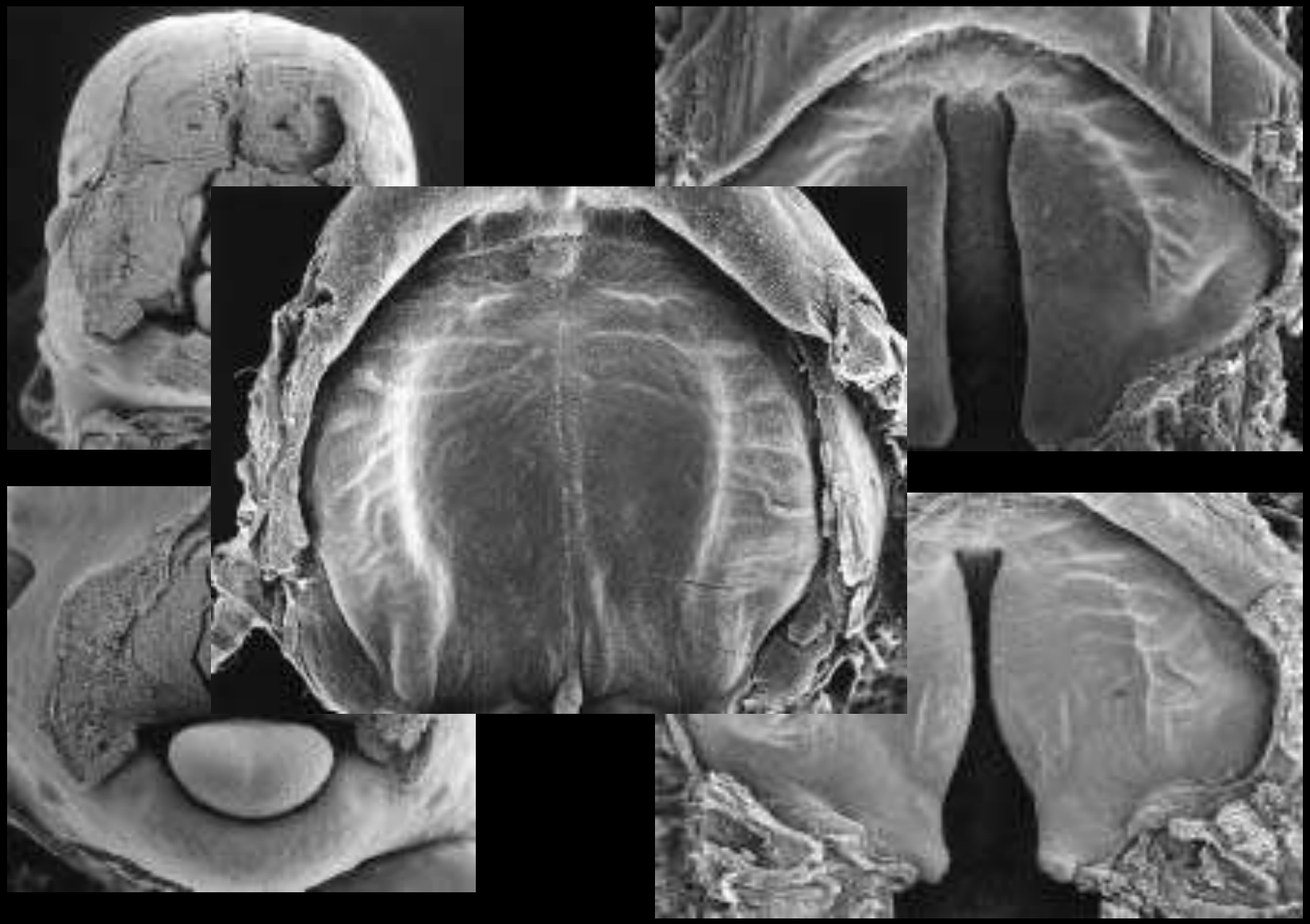

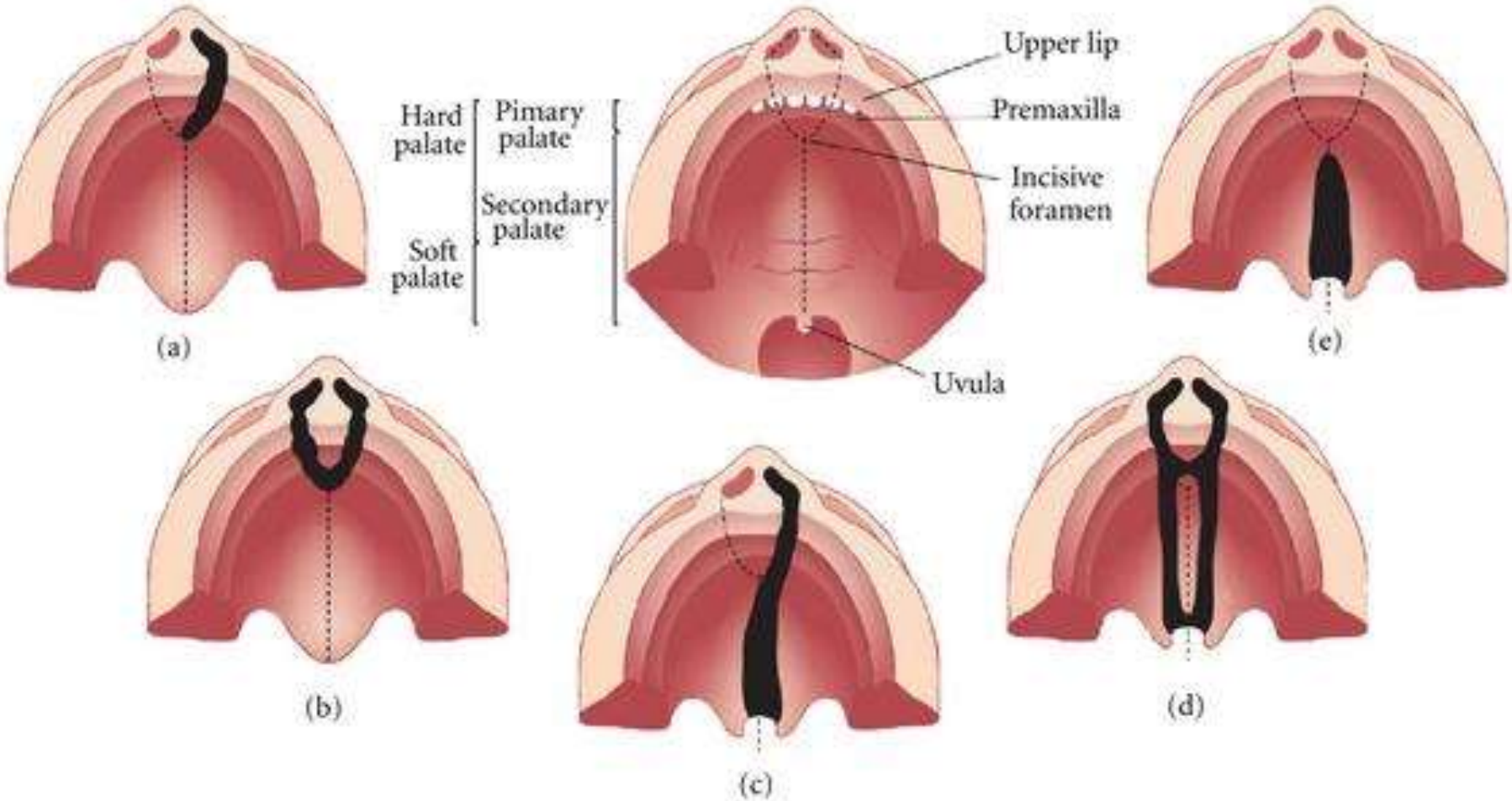
Hard palate
Pimary palate
Secondary palate
Soft palate
Upper lip
Premaxilla
Incisive foramen
Uvula
(a)
(b)
(c)
(d)
(e)

A
B
C
D

## Eylül 2012 DUS Sorusu

**Embriyolojik gelişim sırasında primer damağın oluşumu ne zaman gerçekleşir?**

A. 0.- 17. günler

B. 18. – 23. günler

C. 28. – 38. günler PRİMER DAMAK

D. 42. 55. günler SEKONDER DAMAK

E. 60. – 72. günler

# 9. Hafta

**FETÜS adını alıyor.**

**Boyut: 23 - 31 mm**
**5 gram**

# 12. Hafta

**Boyut: 6 cm**
**20 gram**

# Büyüme ve Gelişim Dönemleri

**A- Prenatal yaşam**

a- Ovum periyodu (İlk iki hafta)
b- Embryo periyodu (2-8 hafta)
c- Fetus periyodu

**B- Doğum**

**C- Postnatal yaşam**

**1- Bebeklik**

a- Neonatal dönem (doğum – 2 hafta)
b- Bebeklik dönemi (2 hafta – 1 yıl)

**2- Çocukluk**

a- Erken çocukluk (1-6 yaş)
b- Orta çocukluk (6-10 yaş)
c- Geç çocukluk (Kızlarda; 9-10 dan 12-15 e kadar / Erkeklerde 9-10 dan 13-16 ya kadar)

**3- Puberte**

Kızlarda 11-12 yaş
Erkeklerde 14-15 yaş

**4- Adolesans (gençlik)**

Kızlarda 13-18 yaş
Erkeklerde 14-20 yaş

**5- Maturite (olgunluk)**

18-20 den 60 yaşa kadar

**6- Senilite (yaşlılık)**

60'dan yukarısı

# EMBRİYON PERİYODU

- Bu safhada meydana gelen büyüme ve gelişime ait bozukluklar organopati veya malformasyonları meydana getirir.
- Organopatiler ırsiyete bağlı olarak genlerin veya çevresel faktörlerin embriyon  üzerinde meydana getirdikleri bozukluklardır.
- Organopatiler irreversıbl bozukluklardır.

## Diş-çene-yüz sistemini ilgilendiren organopatiler (malformasyonlar) şunlardır:

- **Dudak-damak ve yüz yarıkları**
- **Dil anomalileri**
- **Mikrognati inferior**
- **Branşial kistler**

5 weeks
nasomedial
nasolateral
maxillary
mandibular
Processes

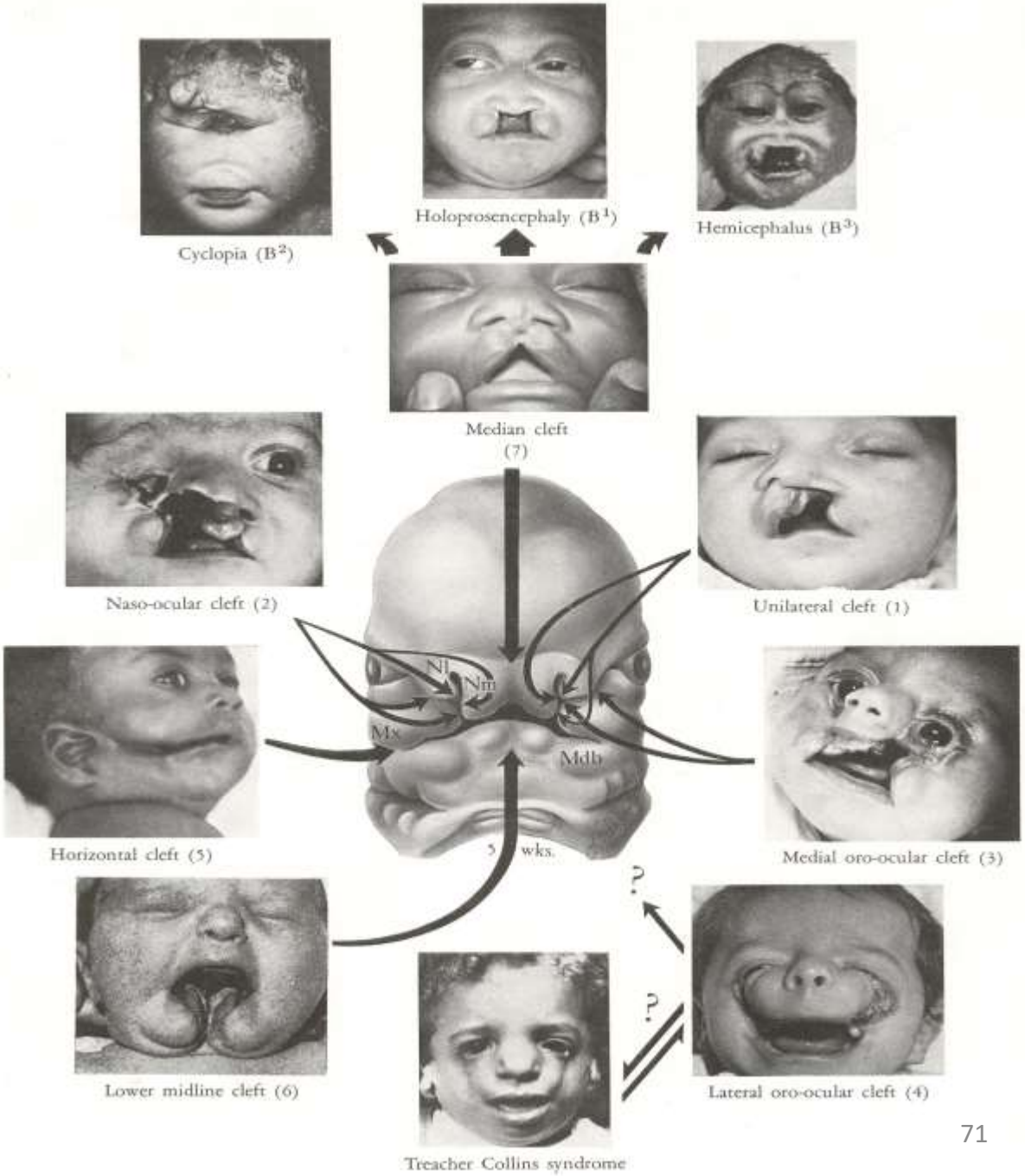
Cyclopia (B²)
Holoprosencephaly (B¹)
Hemicephalus (B³)
Median cleft
(7)
Naso-ocular cleft (2)
Unilateral cleft (1)
Nl
Nm
Mx
Mdb
5 wks.
Horizontal cleft (5)
Medial oro-ocular cleft (3)
?
?
Lower midline cleft (6)
Lateral oro-ocular cleft (4)
Treacher Collins syndrome

## Dişleri ilgilendiren anomaliler:

- Dental orjinli tümörler
- Sürnümerer dişler
- Diş eksikliği
- Diş malformasyon ve malpozisyonları

# Birinci üç aylık dönem

## ( embriyonel dönem 0. - 12. hafta )

- Dokuların farklılaşması ve organların formasyonu ile karakterizedir.
- Vücut ağırlığı bu dönem sonunda hala düşüktür (7,5 cm/14g), su içeriği fazladır ve kemik ve dişlerin mineralizasyonları henüz başlamamıştır.
- Bu dönemde embriyo teratojenik faktörlere duyarlıdır.
- Kromozom anomalileri ve çoğu zaman fark edilmeyen düşüklere yol açan kalıtsal hastalıklar da bu dönemde oluşur.

# FETÜS PERİYODU

**9.-12. hafta ile başlayıp doğuma kadar devam eden bir dönemdir.**

# FETÜS PERİYODU

**Morfogenez safhası da denilen bu safhada gelen büyüme ve gelişim bozukluklarına morfopati veya deformasyon denir.**

# Ortodonti Pratiği Hangi Konularla İlgilenir?

**1- Genetik, Konjenital, Çevresel orijinli dento-fasial anomalileri tanımlamak ve tedavi etmek.**

**GENETİK - *kalıtımsal* - kökenli anomaliler**

**KONJENİTAL - doğumsal- kökenli anomaliler**

**ÇEVRESEL - *kazanılmış* - kökenli anomaliler**

# GELİŞİM ANOMALİLERİ

# Kraniofasiyal Gelişimin 5 Ana Evresi

1. Kraniofasiyal yapıların germ tabakalarının oluşumu ve organizasyonu (Yüz ve boyuna ait yapıların çoğu ektoderm kökenlidir).
2. Nöral tüp formasyonu ve orofarenks oluşumu
3. Hücre populasyonlarının oluşması, migrasyonu ve birbirleriyle etkileşimi
4. Organ sistemlerinin formasyonu (özellikle faringeal arklar ve primer ve sekonder damaklar)
5. Dokuların kemiksel, kassal ve sinirsel yapılara dönüşmesi

| Oluşum Evresi | Fertilizasyon sonrası oluşma zamanı | İlişkili sendromlar |
|---|---|---|
| **1. Germ tabakalarının oluşumu ve organizasyonu** | 11. gün | Fetal alkol sendromu<br>Retinoik asit sendromu |
| **2. Nöral tüp formasyonu** | 18-23. günler | Anensefali |
| **3. Hücre populasyonlarının oluşması, migrasyonu ve birbirleriyle etkileşimi** | 19-28. günler | Hemifasiyal mikrosomia, Mandibular dizostozis (Treacher Collins) |
| **4. Organ sistemlerinin formasyonu** | | |
| **a. Primer Damak** | 28-38. günler | Yarık damak/dudak ve fasiyal yarıklar |
| **b. Sekonder Damak** | 42-55. günler | Yarık Damak |
| **5. Dokuların differansiyasyonu** | 50. günden doğuma kadar | Akondroplazi<br>Sinostoz sendromları<br>(Crouzon's, Apert vs.) |

# 1. Germ Tabakalarının Oluşum ve Organizasyonu

- Fötal Alkol Sendromu:

Kronik alkol alımı ile gelişen bir defekttir.

Yüksek dozda etanol alımıyla erken embriyonik gelişim sırasında nöral plakanın ortasındaki dokularda defekt oluşur. Trisomy 13 ve 19'da görülür.

# Fötal Alkol Sendromu

- Orta yüz bölgesindeki yapıların gelişimi tamamlanmamıştır
- Gözler küçülmüş
- Dudak ve damak yarıkları da sıkılıkla görülür

# Nöral Krest Hücre Problemleri

- Gelişimin 3. haftasında faringeal arkları oluşturmak için nöral hücre migrasyonları olur
- Faringeal arklardan yüz yapıları gelişir
- Özellikle talidomid  ve akne ilacı ‘accutane’ kullanımıyla gerçekleşir
- Retinoik asit sendromu, Treacher Collins sendromu, hemifasiyal mikrosomia

# Retinoik Asit Sendromu

- Şiddetli kistik akne tedavisinde kullanılan ‘Accutane’ ve aşırı miktarlarda A vitamini alımı sonucu olur.
- Dış ve orta kulakta anomaliler, mandibular gelişim yetersizliği, yarık damak, beyin ve kardiovasküler defektler ve timus ve paratiroid gibi salgı bezlerinde gelişm problemleri olur.
- Genellikle ilk yıllarda ölümle sonuçlanır.

# Retinoik Asit Sendromu

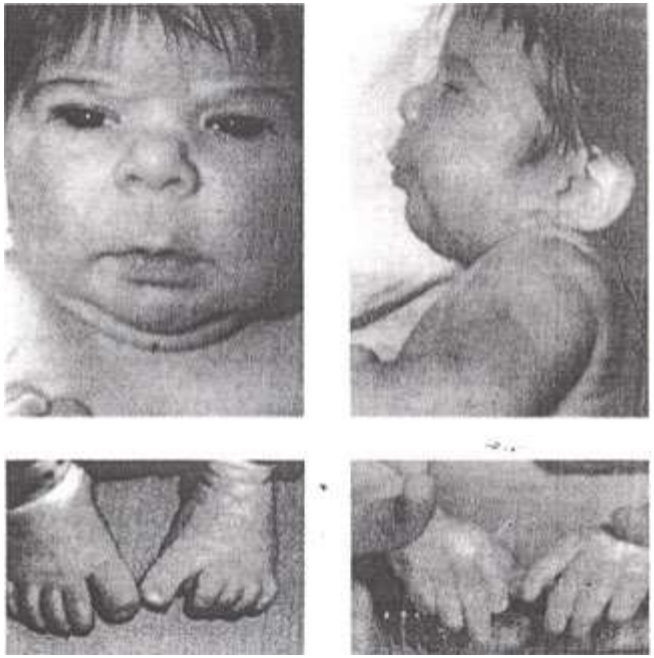

Accutane Embryopathy olarak da bilinir!!!

Fetal retinoid syndrome is a characteristic pattern of mental and physical birth defects that results from maternal use of retinoids, the synthetic derivatives of vitamin A, during pregnancy. The most well known retinoid is isotretinoin (Accutane), a drug used to treat severe cystic acne. The range and severity of associated abnormalities will vary greatly from case to case. However, characteristic features may include growth delays before and after birth (prenatal and postnatal growth retardation); malformations of the skull and facial (craniofacial) region; central nervous system abnormalities; heart abnormalities; and/or additional physical findings.

# 2. Nöral tüp formasyonu

**Anensefali**

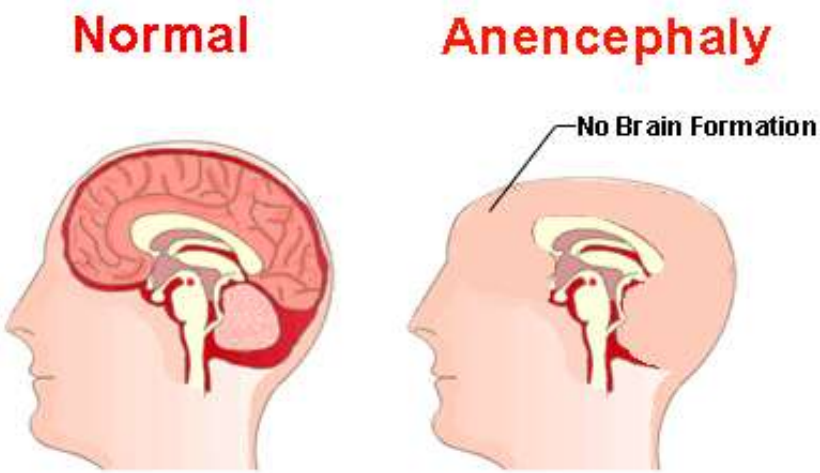

# 3. Hücre populasyonlarının oluşması, migrasyonu ve birbirleriyle etkileşimi

## Treacher Collins Sendromu

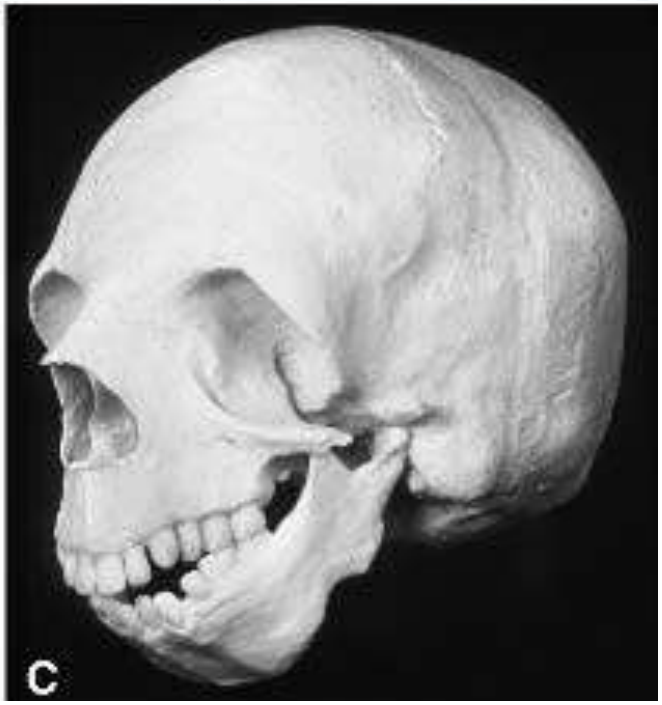


Julia Roberts
Owen Wilson
Jacob Tremblay
Who Gives You the Courage
to Face the World?
LIONSGATE

# 3. Hücre populasyonlarının oluşması, migrasyonu ve birbirleriyle etkileşimi

## Treacher Collins Sendromu

- TCOF-1 geninde mutasyonlar görülür
- Mezenşimal doku eksikliğine bağlı olarak maksilla ve mandibulada gelişim geriliği bulunur
- N. Trigeminus'un distal ganglionunu etkileyen malformasyonlara yol açar
- Dış ve orta kulakta, Zigomatik kemikte, maksilla ve mandibulanın posteriorunda gelişim geriliği görülür
- %35 yarık damak oluşur

# 3. Hücre populasyonlarının oluşması, migrasyonu ve birbirleriyle etkileşimi

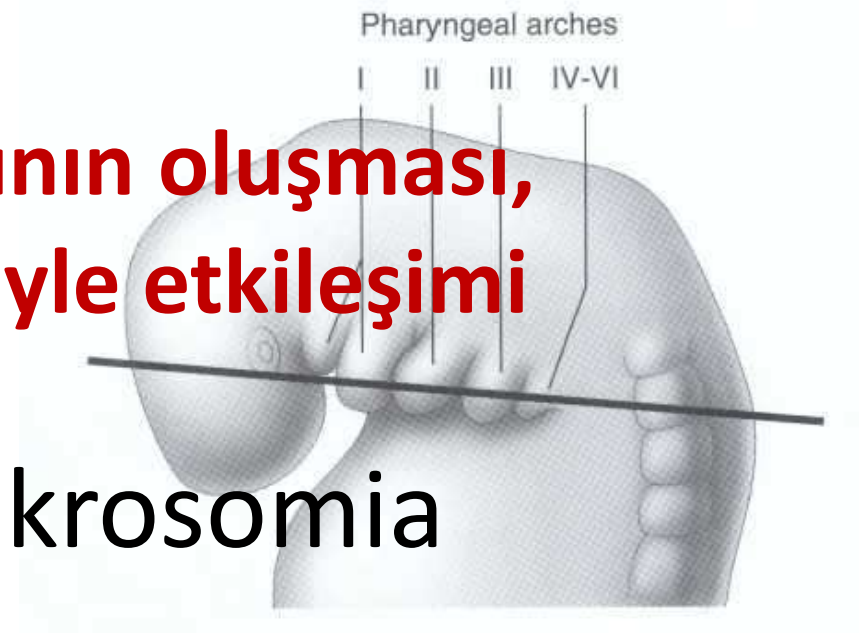


## Hemifasial Mikrosomia

# 3. Hücre populasyonlarının oluşması, migrasyonu ve birbirleriyle etkileşimi

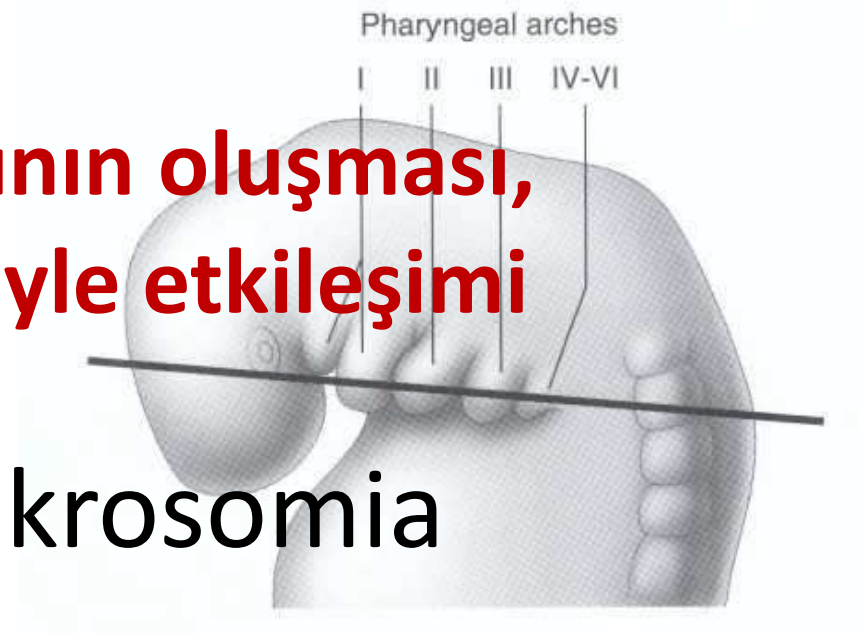


## Hemifasial Mikrosomia

- Her zaman tek taraflıdır
- Dış kulak deformasyonu, mandibula ve squamoz temporal kemikte deformasyon
- %7-22 yarık damak
- Göz ve beyin deformiteleri de mevcut

# 4. Organ Sistemlerinin Malformasyonu

- **Primer damak yarığı:**
  Gelişimin 6. haftasında median, lateral nazal çıkıntılar ve maksiller çıkıntıların birleşiminde bozukluk.

- **Sekonder damak yarığı:**
  Gelişimin 8. haftasında palatal çıkıntıların horizontal hareketinde meydana gelen bir bozuklukta gerçekleşir.

Unilateral yarık dudak

Bilateral yarık dudak

Oblik fasiyal yarık

Median yarık dudak ve fasiyal yarık

Median mandibular yarık

Unilateral makrosomia

# Primer Damak Yarığı

- Dudak ve 4 keser dişin alveol kemiğini kapsar
- Sekonder damağa uzanmaz

# Sekonder Damak Yarığı

- Sadece sekonder damak ve uvulada görülür

# Unilateral Komple Dudak Damak Yarığı

# Bilateral  Komple Dudak Damak Yarığı

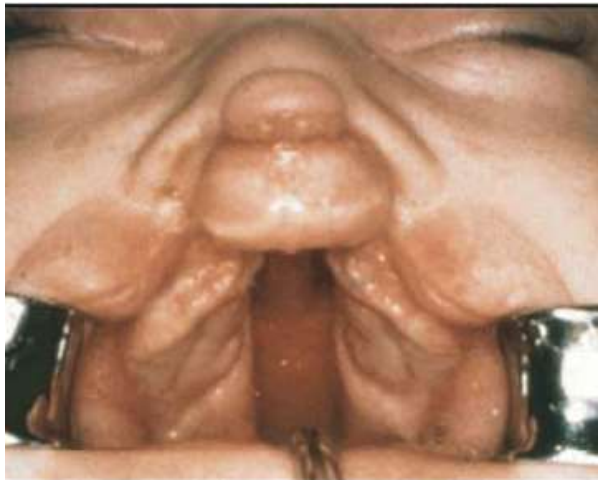

**MANDİBULER ORTA HAT YARIKLARI**

**Birinci farengeal (brankial) arkın -*mandibulanın kemik kısmının da dahil olmak üzere*- birleşemediği durumlarda ortaya çıkar.**

# 5. Dokuların differansiyasyonu

## Sinostoz Problemleri

- Kafa kemiklerini ayıran suturaların erken kapanmasına bağlı olarak oluşur
- Etkilenen bölgede karakteristik deformasyona neden olur

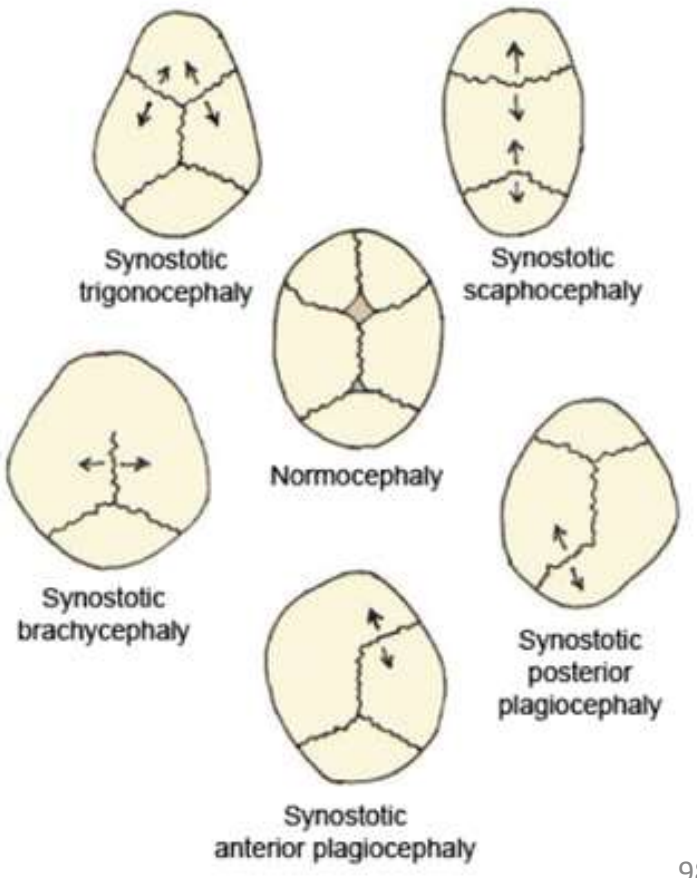

# 5. Dokuların differansiyasyonu

## Sinostoz Problemleri

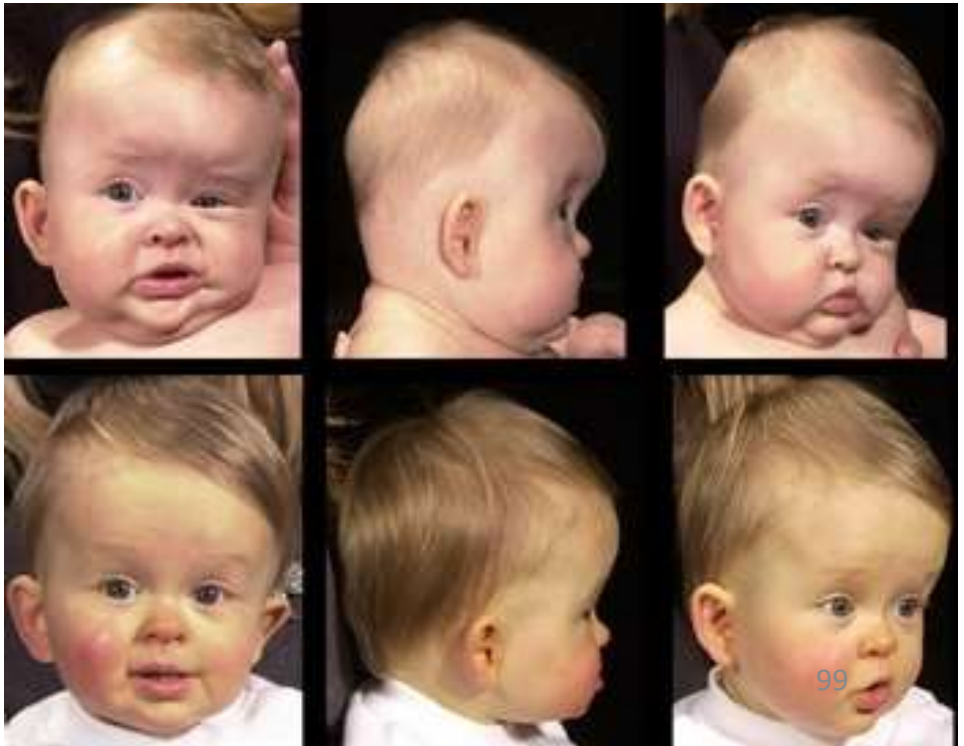

# Crouzon’s ve Apert’s Sendromları

- Orta yüz gelişimi yetersiz
- Maksillanın posterior ve superior sturları erken kapanır
- Bozukluk büyüme ile birlikte siddetlenecektir

# Crouzon’s ve Apert’s Sendromları

## Eylül 2012 DUS Sorusu

**Maksillanın superior ve posterior suturalarının prenatal dönemde kaynaşması ile ortaya çıkan, hipertelorizm ve şiddetli orta yüz çökülüğü ile karakterize sendrom aşağıdakilerden hangisidir?**

A. Cleidocranial dysostosis

B. Marfan Sendromu

C. Pierre Robin Sendromu

D. Treacher Collins Sendromu

E. Cruzon Sendromu



*Brazilian Dental Journal (2015) 26(6): 701-704*
*http://dx.doi.org/10.1590/0103-6440201300431*

ISSN 0103-6440

# Tutankhamun's Dentition: The Pharaoh and his Teeth

Niels Christian Pausch[1], Franziska Naether[2], Karl Friedrich Krey[3]

[1]Department of Oral and Maxillofacial Surgery, University Hospital of Leipzig, Leipzig, Germany
[2]Institute of Egyptology/Egyptian Museum Georg Steindorff, University of Leipzig, Leipzig, Germany
[3]Department of Orthodontics, University Hospital of Greifswald, Greifswald, Germany

Correspondence: Dr. Niels Christian Pausch, Liebigstraße 12, 04103 Leipzig, Germany. Tel: +49-341-97-21160. e-mail: niels.pausch@medizin.uni-leipzig.de

Tutankhamun was a Pharaoh of the 18th Dynasty (New Kingdom) in ancient Egypt. Medical and radiological investigations of his skull revealed details about the jaw and teeth status of the mummy. Regarding the jaw relation, a maxillary prognathism, a mandibular retrognathism and micrognathism have been discussed previously. A cephalometric analysis was performed using a lateral skull X-ray and a review of the literature regarding King Tutankhamun´s mummy. The results imply diagnosis of mandibular retrognathism. Furthermore, third molar retention and an incomplete, single cleft palate are present.

Key Words: Tutankhamun's dentition, cephalometric analysis, mandibular retrognathism

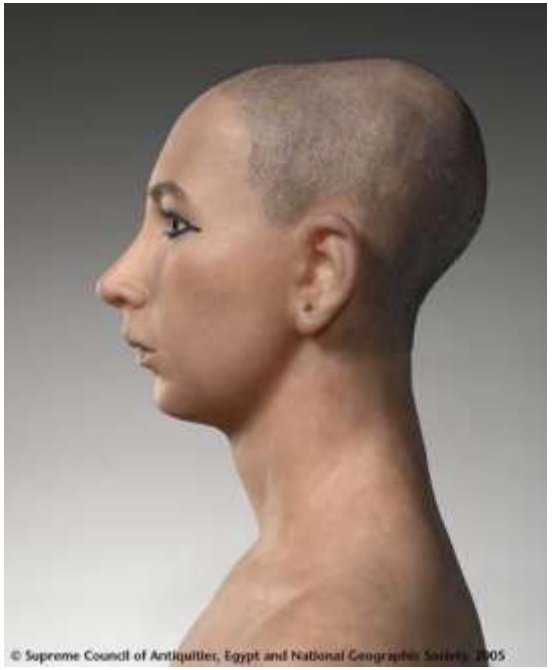

İyi dersler…